

بررسی تأثیر دیابت نوع دو بر ساختار پیاز بویایی رت نژاد ویستار

حمیدرضا یحیائی پور^۱، فرزانه گنجی^۱، حمید سپهری^۲ و زهرا نظری^۱^۱ گروه زیست شناسی، دانشکده علوم، دانشگاه گلستان، گرگان، ایران؛ ^۲ گروه فیزیولوژی، مرکز تحقیقات علوم اعصاب، دانشکده پزشکی، دانشگاه علوم پزشکی گلستان، گرگان، ایران

مسئول مکاتبات: زهرا نظری، Z.Nazari83@yahoo.com

چکیده. حس بویایی نقش مهمی در ایمنی، تغذیه، تعاملات اجتماعی، عملکرد جنسی و کیفیت زندگی فرد دارد. در حال حاضر بیش از ۴۰۰ میلیون نفر در سراسر جهان به دیابت شیرین مبتلا هستند که یافته‌ها نشان می‌دهد این بیماری با اختلال عملکرد بویایی مرتبط است. در پژوهش حاضر ساختار پیاز بویایی رت‌های دیابتی نوع ۲ مورد ارزیابی قرار گرفت. الفاء دیابت با تجویز ۲۰ میلی‌گرم بر کیلوگرم استرپتوزوتوسین به موش‌های صحرایی بالغ نژاد ویستار به مدت ۵ روز انجام شد. پس از ۳۵ روز از گذشت تزریق، به منظور ارزیابی ساختار بویایی، حیوانات بی‌هوش شده و بافت پیاز بویایی برای پردازش بافت و رنگ‌آمیزی نیسل استخراج گردید. بر اساس یافته‌ها، تعداد گلوبمرول‌ها در رت‌های دیابتی نسبت به گروه کنترل کاهش معنی‌داری را نشان داد ($P < 0.05$). علاوه بر این، کاهش قابل توجهی در لایه پلکسی فرم داخلی در پیاز بویایی رت‌های دیابتی در مقایسه با گروه کنترل مشاهده شد ($P < 0.05$). نتایج حاضر نشان داد که اختلال بویایی در رت‌های دیابتی نوع ۲ با تغییرات ساختاری پیاز بویایی مرتبط است، که نشان دهنده تخریب و آسیب ناشی از دیابت بر بافت پیاز بویایی است.

واژه‌های کلیدی. استرپتوزوتوسین، حس بویایی، دیابت ملیتوس، رنگ آمیزی نیسل، گلوبمرول

The effect of type 2 diabetes on the olfactory bulb structure of Wistar rats

Hamidreza Yahyaiepour¹, Farzaneh Ganji¹, Hamid Sepehri² & Zahra Nazari¹¹Department of Biology, School of Sciences, Golestan University, Gorgan, Iran; ²Department of Physiology, Neuroscience Research Center, Golestan University of Medical Science, Gorgan, Iran
Corresponding author: Zahra Nazari, Z.Nazari83@yahoo.com

Abstract. Olfaction, the sense of smell, plays an important role in the individual's safety, nutrition, social interactions, sexual function, and quality of life. Diabetes mellitus, which affects more than 400 million people worldwide, is associated with olfactory dysfunction. This work evaluated the olfactory bulb structure of Type 2 diabetes rats. Type 2 diabetes induction was performed by administering 20mg/Kg Streptozotocin to adult Wistar rats for five days. 35 days after injection, animals were sacrificed, and olfactory bulb tissue was harvested for tissue processing and Nissl staining to evaluate the olfactory bulb structure. Based on the results, diabetic animals showed a significant decrease in the Glomeruli number compared to controls ($P < 0.05$). Furthermore, we observed a significant decrease in the internal plexiform layer thickness in the olfactory bulb of diabetic rats when compared to controls ($P < 0.05$). The present results showed that olfactory dysfunction in Type 2 diabetes rats is associated with olfactory bulb structural change, which indicates the olfactory bulb tissue damage caused by diabetes.

Keywords. diabetes mellitus, glomeruli, nissl staining, sense of smell, streptozotocin

مقدمه

دیابت شیرین گروهی از اختلالات متابولیک است که مشخصه اصلی آن سطوح بالای گلوکز خون است که خود به علت کمبود انسولین، مقاومت به انسولین و یا هر دو بروز می‌کند. سه نوع اصلی دیابت وجود دارد شامل: دیابت نوع یک که ناشی از تولید ناکافی انسولین توسط لوزالمعده به دلیل از دست دادن سلول‌های بتا به صورت خود ایمن است. دیابت نوع دو با مقاومت به انسولین شروع می‌شود، شرایطی که در آن سلول‌ها به درستی به انسولین پاسخ نمی‌دهند. با پیشرفت بیماری، ممکن است کمبود ترشح انسولین توسط سلول‌های بتا نیز ایجاد شود. شایع‌ترین علت دیابت نوع دو، ترکیبی از وزن زیاد و عدم تحرک است. دیابت نوع دو شایع‌ترین نوع دیابت در بزرگسالان است و حدود ۹۰ تا ۹۵ درصد از کل موارد را تشکیل می‌دهد. دیابت حاملگی سومین شکل دیابت است که در آن زنان باردار بدون سابقه دیابت، دچار سطح بالای قند خون شوند (Cole & Florez, 2020; McIntyre et al., 2019). عوارض جدی و طولانی مدت دیابت شامل بیماری‌های قلبی عروقی، سکتة مغزی، تغییر در بینایی، بیماری مزمن کلیه، زخم پا، آسیب به اعصاب و اختلال شناختی است. آسیب به اعصاب بدن، معروف به نوروپاتی دیابتی، شایع‌ترین عارضه دیابت است. علائم می‌تواند شامل بی‌حسی، سوزن سوزن شدن، اختلال در عملکرد حرکتی، درد و تغییر احساس درد باشد که می‌تواند منجر به آسیب به پوست شود (Cole & Florez, 2020; Glovaci et al., 2018; Goyal & Jialal, 2018; Plows et al., 2019). مطالعات نشان داده‌اند که دیابت منجر به اختلال در نوروزن، اختلال در بازسازی دندرتیک و افزایش آپوپتوز در بافت هیپوکمپ می‌شود (Lietzau et al., 2016). تغییرات پاتولوژیک در عملکرد هیپوکمپ می‌تواند با ناتوانی در تنظیم محور هیپوتالاموس-هیپوفیز، اختلال در یادگیری و حافظه ناتوانی در کنترل بیان عاطفی منجر شود. این بیماری به طور قابل توجهی با تمام نشانگرهای آسیب شناسی مغز شامل کاهش حافظه، سرعت پردازش و عملکرد اجرایی است که توسط هر دو عامل تخریب عصبی و همچنین آسیب عروق مغزی ایجاد می‌شوند (Fernandez & Torres-Alemán, 2012; Hershey et al., 2010). مطالعات حیوانی و بالینی متعددی نشان داده‌اند که دیابت نوع دو فسفریلاسیون پروتئین‌ها را در پیاز بویایی تغییر می‌دهد، که می‌تواند باعث تغییرات در عملکرد بویایی شود (Sivakumar et al., 2022; Zaghoul et al., 2018). همچنین، بر اساس مطالعات بالینی دیابت در تشخیص بو و حافظه بویایی مغز اختلال ایجاد می‌کند (Catamo et al., 2021).

(2021). به‌علاوه، نشان داده شده است که در پیاز بویایی حیوانات مبتلا به دیابت نوع دو افزایش قابل توجهی در تأخیر برای یافتن محرک بو وجود دارد که ممکن است به دلیل بیان بیش از حد miR-146a رخ دهد (Jiménez et al., 2020). اگر چه مکانیسم‌های مولکولی دقیقی که به وسیله آن دیابت منجر به بروز اختلالات بویایی می‌گردد به طور کامل شناخته نشده‌اند، اما به نظر می‌رسد هاپیرگلیسمی حاصل از دیابت با ایجاد استرس اکسیداتیو، التهاب مزمن و اختلال در سیگنال دهی انسولین منجر به تخریب عصبی ساختارهای بویایی و رسوب آمیلوئید β در پیاز بویایی می‌گردد (Aime et al., 2012; Jacobs & Tsien, 2014; Zaghoul et al., 2018).

مدل‌های حیوانی سهم قابل توجهی در درک ما از بیماری‌زایی دارند، به‌طوری که با کشف پاتوژنز، می‌توان اهداف دارویی را شناسایی نمود که ممکن است درمان یا پیشگیری از این عارضه را در آینده موجب شود. با توجه به اینکه دیابت منجر به عملکرد ضعیف حس بویایی می‌شود، در این تحقیق اثر دیابت القاء شده با استرپتوزوتوسین (STZ) بر ساختار بافتی پیاز بویایی رت بررسی شد.

مواد و روش‌ها

حیوانات آزمایشگاهی

در این مطالعه تجربی، ۱۶ سر رت نر نژاد ویستار با وزن تقریبی ۲۰۰-۱۸۰ گرم استفاده شد. حیوانات دسترسی آزادانه به آب و غذا داشته و در شرایط استاندارد دما (23 ± 2) و شرایط نوری ۱۲ ساعت نور و ۱۲ ساعت تاریکی نگهداری شدند. کلیه اصول اخلاقی کار بر روی حیوانات آزمایشگاهی تحت نظارت کمیته اخلاق دانشگاه گلستان رعایت شد (کد اخلاق: IR.GU.REC.1400.004).

نحوه القاء دیابت توسط استرپتوزوتوسین

رت‌ها به صورت تصادفی به دو گروه کنترل و دیابتی تقسیم شدند. در ابتدا، از سیاهرگ دمی حیوانات نمونه خونی تهیه شده و میزان قند خون توسط دستگاه گلوکومتر Accu-check اندازه‌گیری شد. سپس به گروه دیابتی STZ (Sigma Aldrich) حل شده در آب دیونیزه با دوز 20 mg/kg در پنج روز متوالی به صورت داخل صفاقی تزریق گردید (Ebrahimipour et al., 2018). دو روز پس از تزریق پایانی، میزان قند خون در هر دو گروه ثبت شد. رت‌های دارای میانگین گلوکز خون بیشتر از 250 mg/dl به عنوان مدل دیابتی در نظر گرفته شدند (Furman, 2021). به رت‌های گروه اول آب دیونیزه با حجم برابر به‌صورت درون صفاقی تزریق شد.

بررسی ساختار پیاز بویایی توسط رنگ آمیزی نیسل

طبق پروتوکول‌های پیشنهادی در منابع مختلف، پنج هفته پس از تزریق STZ، حیوانات هر دو گروه بوسیله کتامین ۱۰ درصد با دوز ۵۰ میلی گرم بر کیلوگرم و زایلازین ۲ درصد با دوز ۱۰ میلی گرم بر کیلوگرم بیهوش شده و پس از برش دادن جمجمه، مغز به طور کامل و به آرامی جدا و در فیکساتور فرمالین ۱۰ درصد قرار داده شد (Dini et al., 2021; Kitada et al., 2016). سپس بافت پیاز بویایی جدا شده و نمونه‌ها وارد مراحل پردازش بافتی شدند. از بلوک‌های پارافینی، برش‌های سریالی هفت میکرونی تهیه شده و به روش نیسل (Nissl) رنگ آمیزی شدند. رنگ آمیزی نیسل برای شناسایی اجسام نیسل در سیتوپلاسم نورون‌ها به کار می‌رود که در اجسام نیسل به رنگ آبی مایل به بنفش دیده می‌شوند. جهت انجام این رنگ آمیزی، پس از شفاف سازی برش‌ها با گزبل، ابتدا نمونه‌ها با درجات نزولی اتانل و در نهایت با آب مقطر هیدراته شدند. در ادامه لام‌ها به مدت ۵ دقیقه در کریزیل و بوله ۱/۱ درصد (Cresyl Violet) غوطه ور شدند. پس از شستشو با آب و دهیدراته کردن با درجات صعودی اتانل، شفاف سازی مجدد با گزبل انجام شده و لامل گذاری با چسب انتالن انجام شد. به منظور اندازه گیری ضخامت لایه‌های مختلف پیاز بویایی، تعداد گرومرول‌ها و انسجام بافتی، لام‌های تهیه شده به وسیله میکروسکوپ نوری Olympus-cx31 مورد بررسی قرار گرفته و با دوربین دیجیتال عکسبرداری شدند. پس از محاسبه درشت نمایی عکس‌ها، آنالیز بافتی با استفاده از روش‌های مورفومتری انجام شد.

آنالیز آماری

داده‌های حاصل از بررسی بافتی نمونه‌های کنترل و دیابتی توسط آنالیز واریانس یکطرفه آنالیز شده و معنی‌دار بودن آنها بوسیله نرم افزار SPSS بررسی شد. نتایج بدست آمده به صورت $\text{Mean} \pm \text{SEM}$ مورد بررسی قرار گرفته و تفاوت میانگین‌ها در سطح $P < 0.05$ معنی‌دار در نظر گرفته شد.

نتایج

سطح قند خون

همان‌طور که در شکل ۱ نشان داده شده است، میزان قند خون در گروه دیابتی قبل از تزریق STZ تغییر معنی‌داری را نسبت به گروه کنترل نشان نمی‌دهد. در حالی که ۴۸ ساعت پس از پایان تزریقات ۵ روزه STZ، میزان گلوکز سرم خون در گروه دیابتی در مقایسه با گروه کنترل به طور معنی‌داری افزایش یافته است ($p < 0.01$).

آسیب شناسی پیاز بویایی

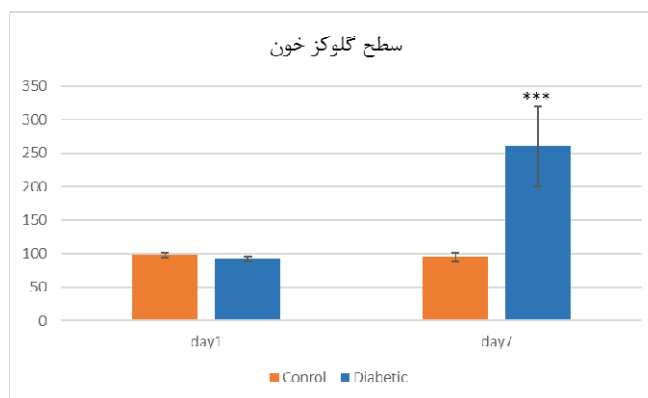
با استفاده از رنگ آمیزی نیسل ویژگی‌های مورفولوژیکی و همچنین مورفومتری پیاز بویایی نظیر تعداد گلومرول‌ها در لایه گلومروله، ضخامت لایه‌های عصبی، گلومرولی، پلکسی‌فرم خارجی، میترال، پلکسی‌فرم داخلی و لایه سلول‌های گرانولی در گروه‌های دیابتی و کنترل از نظر آماری آنالیز و با هم مقایسه شدند. جدول ۱ نتایج حاصل از بررسی مورفومتری پیاز بویایی در نمونه‌های کنترل و دیابتی را نشان می‌دهد. شکل ۲ تصویر میکروسکوپ نوری حاصل از رنگ آمیزی نیسل بافت پیاز بویایی در نمونه‌های کنترل و دیابتی را نشان می‌دهد.

نتایج مورفومتری نشان داد که تعداد گلومرول‌ها در گروه کنترل و دیابتی به ترتیب ۴۰/۲۴ و ۲۲/۳۶ عدد در هر ۲۰۰۰ میکرومتر مربع از لایه گلومروله است که اختلاف به صورت معنی‌دار است ($p = 0.03$). همچنین ضخامت لایه گلومروله در گروه دیابتی کاهش یافته است که با توجه به کاهش تعداد گلومرول‌ها در این لایه، منطقی به نظر می‌رسد. ضخامت لایه‌های عصبی، شبکه‌ای خارجی، شبکه‌ای داخلی، میترال و لایه گرانول‌دار در پیاز بویایی گروه دیابتی کاهش یافته است که این تغییرات فقط در لایه شبکه‌ای داخلی معنی‌دار بود ($p = 0.02$).

بحث

در تحقیق حاضر اثر دیابت بر ساختار پیاز بویایی مغز رت مورد بررسی قرار گرفت. نتایج تحقیق حاضر نشان داد که قند خون بالا در رت بالغ می‌تواند منجر به تغییرات بافتی در ساختار پیاز بویایی شود. به طوری که تعداد گلومرول‌ها در لایه گلومروله پیاز بویایی کاهش معنی‌داری را نسبت به گروه کنترل نشان داد. همچنین ضخامت لایه پلکسی‌فرم داخلی در گروه دیابتی نسبت به گروه کنترل کاهش معنی‌داری را نشان داد که می‌تواند نشان دهنده بروز تحلیل عصبی در ساختار پیاز بویایی به علت دیابت باشد.

در انسان، بین اختلال عملکرد بویایی و بیماری‌هایی مانند آلزایمر، پارکینسون، اسکیزوفرنی و افسردگی رابطه وجود دارد. علاوه بر این، بر اساس مطالعات اخیر، اختلال بویایی با دیابت مرتبط است. چندین مطالعه گزارش کردند که دیابت تشخیصی و حافظه بویایی را مختل می‌کند (Kim et al., 2019). مکانیسم‌های احتمالی اختلال بویایی در ارتباط با دیابت عبارتند از تخریب عصبی، سمیت گلوکوتیسمی، مقاومت به انسولین و اختلال عملکرد



شکل ۱- مقایسه سطح گلوکز سرم خون رت‌های گروه کنترل و دیابتی در روز اول (day 1؛ قبل از انجام تزریقات STZ) و روز هفتم (day 7؛ ۴۸ ساعت پس از تزریق پنجم STZ)، (n = 8، $p < 0.001$ ، ***). نتایج بصورت میانگین \pm خطای استاندارد نشان داده شده است.

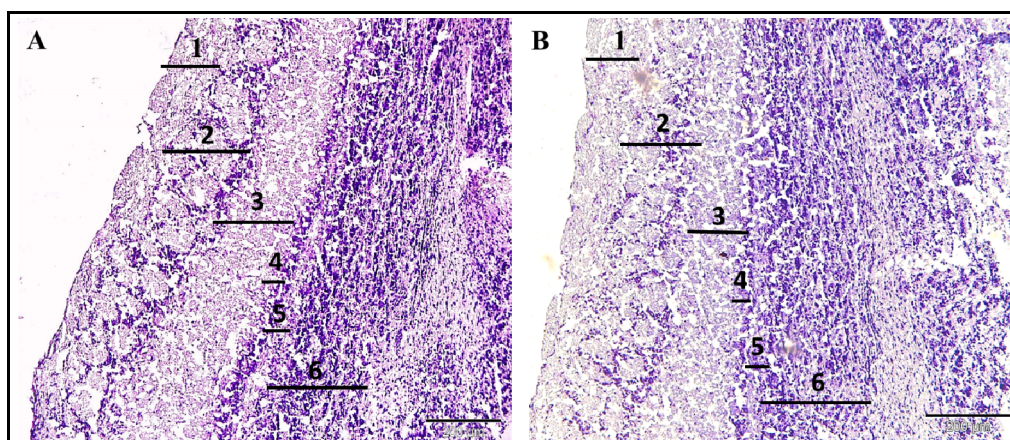
Figure 1. Comparison of serum glucose levels in control and diabetic rats on the first day (day 1; before STZ injections) and the seventh day (day 7: 48 hours after the fifth injection of STZ), (n = 8, $p < 0.001$). Results are shown as mean \pm standard error.

جدول ۱- نتایج حاصل از مورفومتری پیاز بویایی. نتایج بصورت میانگین \pm خطای استاندارد نشان داده شده است (n = 8، $p < 0.05$).

Table 1. Results of olfactory bulb morphometry. Results are shown as mean \pm standard error. (n = 8, $*p < 0.05$).

P-value	گروه دیابتی	گروه کنترل	ویژگی‌ها
0.03*	22/36 \pm 0.186	40/24 \pm 0.16	تعداد گلومرول (تعداد در $2000 \mu\text{m}^2$ لایه گلومروله)
NS	110/53 \pm 4/34	126/53 \pm 8/2	ضخامت لایه ONL
NS	143/13 \pm 6/54	166/42 \pm 6/23	ضخامت لایه GL
NS	198/12 \pm 8/74	208/53 \pm 9/34	ضخامت لایه EPL
NS	25/57 \pm 2/3	26/09 \pm 2/67	ضخامت لایه MCL
0.02*	42/76 \pm 1/86	53/03 \pm 1/28	ضخامت لایه IPL
NS	251/43 \pm 9/65	275/93 \pm 18/23	ضخامت لایه GCL

ONL: Olfactory nerve layer. GL: Glomerular layer. EPL: External plexiform layer. MCL: Mitral cells layer. IPL: internal plexiform layer. GCL: Granule cells layer.



شکل ۲- تصاویر میکروسکوپ نوری حاصل از رنگ‌آمیزی نیسل بافت پیاز بویایی گروه کنترل (A) و گروه دیابتی (B). بزرگنمایی $\times 100$. ۱: لایه عصبی، ۲: لایه گلومروله، ۳: لایه پلکسی فرم خارجی، ۴: لایه سلول‌های میترال، ۵: لایه پلکسی فرم داخلی، ۶: لایه سلول‌های گرانوله.

Figure 2. Photomicrographs of Nissl staining section of rat olfactory bulb tissue. A: Control group and B: Diabetic group. Original magnification X100. 1: olfactory nerve layer. 2: glomerular layer. 3: external plexiform layer. 4: mitral cells layer. 5: internal plexiform layer. 6: Granule cells layer.

داده‌اند که تعداد نورون‌های دوپامینرژیک در پیاز بویایی با بالا رفتن سن افزایش می‌یابد. بنابراین به نظر می‌رسد بین تعداد و فعالیت نورون‌های دوپامینرژیک و انجام وظایف بویایی رابطه منفی وجود دارد.

نتیجه‌گیری

در تحقیق حاضر نشان داده شد که القاء دیابت منجر به تغییرات بافتی در پیاز بویایی رت‌های بالغ می‌گردد. تعداد گلومرول‌ها و همچنین ضخامت لایه پلکسی فرم داخلی کاهش معنی‌داری را در نمونه‌های دیابتی نشان داد. با توجه به نقش مهم و اولیه لایه گلومروله در انتقال پیام‌های بویایی، در مطالعه حاضر کاهش معنی‌دار تعداد گلومرول‌ها در نمونه‌های دیابتی ممکن است منجر به کاهش قدرت بویایی در نمونه‌های دیابتی شود. اختلال در فعالیت نورون‌های دوپامینرژیک ممکن است منجر به سرکوب اطلاعات بویایی و مهار انتقال بین سلول‌های گیرنده بویایی و سلول‌های میترال در پیاز بویایی شوند.

سپاسگزاری

مقاله حاضر مربوط به داده‌های پایان‌نامه کارشناسی ارشد آقای حمیدرضا یحیایی‌پور به راهنمایی فرزانه گنجی و زهرا نظری است. لذا نویسندگان این مقاله از دانشگاه گلستان و دانشگاه علوم پزشکی گلستان به خاطر حمایت‌های مالی قدردانی می‌نمایند.

REFERENCES

- Aime, P., Hegoburu, C., Jaillard, T., Degletagne, C., Garcia, S., Messaoudi, B., Thevenet, M., Lorsignol, A., Duchamp, C. & Mouly, A.-M. 2012. A physiological increase of insulin in the olfactory bulb decreases detection of a learned aversive odor and abolishes food odor-induced sniffing behavior in rats. *PLoS One* 7: e51227.
- Brunert, D. & Rothermel, M. 2021. Extrinsic neuromodulation in the rodent olfactory bulb. *Cell and Tissue Research* 383: 507-524.
- Catamo, E., Tornese, G., Concas, M.P., Gasparini, P. & Robino, A. 2021. Differences in taste and smell perception between type 2 diabetes mellitus patients and healthy controls. *Nutrition, Metabolism and Cardiovascular Diseases* 31: 193-200.
- Cole, J.B. & Florez, J.C. 2020. Genetics of diabetes mellitus and diabetes complications. *Nature Reviews Nephrology* 16: 377-390.
- Dennis, J. C., Coleman, E. S., Swyers, S. E., Moody, S. W., Wright, J. C., Judd, R., Zhong, Q. & Morrison, E. E. 2005. Changes in mitotic rate and GFAP expression in the primary olfactory axis of streptozotocin-induced diabetic rats. *Journal of Neurocytology* 34: 3-10.

عروقی (Faour et al., 2022; Gouveri & Papanas, 2021). اطلاعات کمی در مورد تأثیرات مولکولی دیابت بر پیاز بویایی وجود دارد و تاکنون مکانیسم دقیق اختلال عملکرد بویایی در بیماران دیابتی مشخص نشده است. این در حالی است که مطالعات وسیعی در ارتباط با تأثیر دیابت بر قسمت‌های مختلف مغز بویژه هیپوکمپ انجام گرفته است (Hershey et al., 2010).

بویایی نقش کلیدی در تغذیه و رفتار اجتماعی یک فرد دارد. پیاز بویایی یک ساختار ویژه برای تشخیص بو در مغز است که در آن نورون‌های حسی اپیتلیوم بویایی با سلول‌های میترال ارتباط برقرار کرده و پیام‌های بویایی را برای تفسیر اطلاعات بویایی به سایر قسمت‌های مغز نظیر آمیگدال، کورتکس پریفورم و قشر آنتورینال ارسال می‌کنند (Brunert & Rothermel, 2021). مطالعات نشان می‌دهند که هایپرگلیسمی بیان و فعالیت ناقلین گلوکز را در مغز افراد دیابتی مختل می‌کند. این تغییرات بر هموستاز گلوکز در مغز تأثیر منفی می‌گذارد که به اختلال در شکل‌پذیری سیناپسی و عملکرد شناختی از جمله تشخیص بو کمک می‌کند. اخیراً محققین نشان دادند که بیماران مبتلا به دیابت نسبت به افراد نرمال توانایی بویایی کمتری دارند (Mozzanica et al., 2022). همچنین نشان داده‌اند که بیان پروتئین GFAP در پیاز موش‌های دیابتی ناشی از STZ نسبت به گروه کنترل کاهش یافته است (Dennis et al., 2005). اخیراً در مطالعه‌ای ارتباط بین بیان miR 206,451,146a,34a و اختلالات بویایی در موش‌های صحرایی دیابتی مورد بررسی قرار گرفته است. در این تحقیق، نوزادان رت توسط STZ دیابتی شده و عملکرد بویایی پس از ۱۸ هفته بررسی شد. نتایج این تحقیق نشان داد که در هفته‌های ۱۴ و ۱۸ تأخیر در تشخیص بو به طور قابل توجهی در گروه دیابتی نسبت به گروه کنترل افزایش می‌یابد (Xie et al., 2018). با تجزیه و تحلیل نتایج مطالعه فوق، این محققین پی بردند که بیان miR146a در پیاز بویایی رت‌های دیابتی در مقایسه با گروه کنترل خیلی بیشتر است. این miR در پاسخ التهابی نقش دارد و با استرس اکسیداتیو و التهاب در مغز موش‌های دیابتی همبستگی منفی نشان می‌دهد. افزایش miR-146a می‌تواند یک مکانیسم تنظیم منفی برای کاهش دادن IL-1 β و در نتیجه کاهش التهاب در پیاز بویایی رت‌های دیابتی باشد (Machado et al., 2016; Moon et al., 2018). تمامی این تحقیقات نشان می‌دهند که دیابت می‌تواند ساختار و عملکرد پیاز بویایی را مختل کند. در داخل پیاز بویایی، قسمت اعظم نورون‌های دوپامینرژیک تحت عنوان نورون‌های پری گلومرولار در لایه گلومرولی وجود دارند (Kosaka & Machado et al., 2018). مطالعات قبلی نشان

- Dini, S., Zakeri, M., Ebrahimpour, S., Dehghanian, F. & Esmaceli, A.** 2021. Quercetin-conjugated superparamagnetic iron oxide nanoparticles modulate glucose metabolism-related genes and miR-29 family in the hippocampus of diabetic rats. *Scientific Reports* 11: 1-11.
- Ebrahimpour, S., Esmaceli, A. & Beheshti, S.** 2018. Effect of quercetin-conjugated superparamagnetic iron oxide nanoparticles on diabetes-induced learning and memory impairment in rats. *International Journal of Nanomedicine* 13: 6311.
- Faour, M., Magnan, C., Gurden, H. & Martin, C.** 2022. Olfaction in the context of obesity and diabetes: insights from animal models to humans. *Neuropharmacology* 206: 108923.
- Fernandez, A. M. & Torres-Alemán, I.** 2012. The many faces of insulin-like peptide signalling in the brain. *Nature Reviews Neuroscience* 13: 225-239.
- Furman, B. L.** 2021. Streptozotocin-Induced Diabetic Models in Mice and Rats. *Current Protocols* 1.
- Glovaci, D., Fan, W. & Wong, N. D.** 2019. Epidemiology of diabetes mellitus and cardiovascular disease. *Current Cardiology Reports* 21: 1-8.
- Gouveri, E. & Papanas, N.** 2021. Olfactory Dysfunction: A complication of diabetes or a factor that complicates glucose metabolism? A narrative review. *Journal of Clinical Medicine* 10: 5637.
- Goyal, R. & Jialal, I.** 2018. *Diabetes mellitus type 2*. Cambridge University Press 20: 481-482.
- Hershey, T., Perantie, D. C., Wu, J., Weaver, P. M., Black, K. J. & White, N. H.** 2010. Hippocampal volumes in youth with type 1 diabetes. *Diabetes* 59: 236-241.
- Jacobs, S. A. & Tsien, J. Z.** 2014. Overexpression of the NR2A subunit in the forebrain impairs long-term social recognition and non-social olfactory memory. *Genes, Brain and Behavior* 13: 376-384.
- Jiménez, A., Organista-Juárez, D., Torres-Castro, A., Guzmán-Ruiz, M. A., Estudillo, E. & Guevara-Guzmán, R.** 2020. Olfactory dysfunction in diabetic rats is associated with miR-146a overexpression and inflammation. *Neurochemical Research* 45: 1781-1790.
- Kim, S. J., Windon, M. J. & Lin, S. Y.** 2019. The association between diabetes and olfactory impairment in adults: A systematic review and meta-analysis. *Laryngoscope Investigative Otolaryngology* 4: 465-475.
- Kitada, M., Ogura, Y. & Koya, D.** 2016. Rodent models of diabetic neuropathy: their utility and limitations. *International Journal of Nephrology and Renovascular Disease* 9: 279.
- Kosaka, T. & Kosaka, K.** 2011. Interneurons in the olfactory bulb revisited. *Neuroscience Research* 69: 93-99.
- Lietzau, G., Nyström, T., Östenson, C.-G., Darsalia, V. & Patrone, C.** 2016. Type 2 diabetes-induced neuronal pathology in the piriform cortex of the rat is reversed by the GLP-1 receptor agonist exendin-4. *Oncotarget* 7: 5865-5876.
- Machado, C. F., Reis-Silva, T. M., Lyra, C. S., Felicio, L. F. & Malnic, B.** 2018. Buried food-seeking test for the assessment of olfactory detection in mice. *Bio-Protocol* 8: 12.
- McIntyre, H. D., Catalano, P., Zhang, C., Desoye, G., Mathiesen, E. R. & Damm, P.** 2019. Gestational diabetes mellitus. *Nature Reviews Disease Primers* 5: 1-19.
- Moon, J., Lee, S.-T., Kong, I. G., Byun, J.-I., Sunwoo, J.-S., Shin, J.-W., Shim, J.-Y., Park, J.-H., Jeon, D. & Jung, K.-H.** 2016. Early diagnosis of Alzheimer's disease from elevated olfactory mucosal miR-206 level. *Scientific Reports* 6: 1-9.
- Mozzanica, F., Ferrulli, A., Vujosevic, S., Montuori, A., Cardella, A., Preti, A., Ambroggi, F., Schindler, A., Terruzzi, I. & Ottaviani, F.** 2022. Olfactory dysfunction and diabetic complications in type 2 diabetic patients: a pilot study. *Endocrine* 75: 760-767.
- Plows, J. F., Stanley, J. L., Baker, P. N., Reynolds, C. M. & Vickers, M. H.** 2018. The pathophysiology of gestational diabetes mellitus. In *International Journal of Molecular Sciences* 19: 11.
- Sivakumar, R., White, J. & Villwock, J.** 2022. Olfactory dysfunction in type II diabetes: Therapeutic options and lessons learned from other etiologies—A scoping review. *Primary Care Diabetes* 16: 543-548.
- Xie, Y., Chu, A., Feng, Y., Chen, L., Shao, Y., Luo, Q., Deng, X., Wu, M., Shi, X. & Chen, Y.** 2018. MicroRNA-146a: a comprehensive indicator of inflammation and oxidative stress status induced in the brain of chronic T2DM rats. *Frontiers in Pharmacology* 9: 478.
- Zaghloul, H., Pallayova, M., Al-Nuaimi, O., Hovis, K. R. & Taheri, S.** 2018. Association between diabetes mellitus and olfactory dysfunction: current perspectives and future directions. *Diabetic Medicine* 35: 41-52.

How to cite this article:

Yahyaiepour, H., Ganji, F., Sepehri, H. & Nazari, Z. 2023. The effect of type 2 diabetes on the olfactory bulb structure of Wistar rats. *Nova Biologica Reperta* 10: 11-16. (In Persian).

بحیائی پور، ح.، گنجی، ف.، سپهری، ح. و نظری، ز. ۱۴۰۲. بررسی تأثیر دیابت نوع دو بر ساختار پیاز بویایی رت نژاد ویستار. یافته‌های نوین در علوم

زیستی ۱۰: ۱۶-۱۱.