Nova Biologica Reperta 6(1): 1-9 (2019)
Print ISSN: 2423-6330/Online ISSN: 2476-7115
https://nbr.khu.ac.ir; Kharazmi University Press

یافته‌های نوین در علوم زیستی
جلد ۶، شماره ۱، صفحات ۱ الی ۹ (۱۳۹۸)
انتشارات دانشگاه خوارزمی

اثرات انسداد مجرای صفراوی بر مورفولوژی ناحیه حرکتی قشر مغز و میزان پروتئین کانال‌های آب نوع چهار در موش‌های صحرایی نر بالغ

دلارام اسلیمی اصفهانی[۱]، شهربانو عریان[۱]، محمد نبیونی[۲] و طلیعه السادات حسینی نیا[۱]
[۱]گروه علوم جانوری، دانشکده علوم زیستی، دانشگاه خوارزمی، تهران، ایران، [۲]گروه علوم سلولی و مولکولی، دانشکده علوم زیستی، دانشگاه خوارزمی، تهران، ایران
مسئول مکاتبات: دلارام اسلیمی اصفهانی،eslimi@khu.ac.ir

چکیده. عمل‌کردهای معیوب حرکتی در حیوانات کلستاتیک گزارش شده است. این اختلال در عمل‌کرد و مرگ نورون‌های حرکتی بسیار به تغییرات در محیط پیرامون آستروسیت‌ها و سد خونی- مغزی وابسته است که توسط پروتئین آکواپورین ۴ تعدیل می‌شود. به همین دلیل در این مطالعه به بررسی اثرات کلستاز بر هیستولوژی و مورفولوژی قشر مغز و بررسی آکواپورین ۴ در ایجادناحیه قشر حرکتی پرداخته شد. نمونه‌ها با روش ائوزین-هماتوکسیلین رنگ شده و تغییرات بافتی قشر مغز مورد بررسی قرار گرفت. همچنین مقدار آکواپورین ۴ در تمامی گروه‌ها توسط روش ایمونوهیستوشیمی مورد بررسی قرار گرفت. در این مطالعه ضخامت قشر مغز درقشر حرکتی در نمونه‌های کلستاتیک نسبت به گروه شم وکنترل افزایش یافت. همچنین کلستاز باعث ایجاد سلول‌های هتروکروماتین شد. از طرف دیگر، نکروز بافتی در نمونه‌های کلستاتیک در مقایسه با نمونه‌های شم وکنترل قابل تشخیص بود. کاهش تراکم سلول‌ها در برخی از لایه‌های قشر مغز مشاهده شد که احتمالاً نشانگر مرگ سلولی در اثر کلستاز است. مقدار آکواپورین ۴ در گروه کلستاتیک نسبت به گروه‌های کنترل و شم کاهش معنی دار نشان داد ($P<0.05$). در این تحقیق، آسیب بافتی مشاهده شده در قشر حرکتی موش‌های صحرایی کلستاتیک ممکن است دلیل ناهنجاری‌های حرکتی ایجاد شده باشد. همچنین کاهش سطح آکواپورین ۴ ممکن است باعث آسیب نورون‌های حرکتی گردد.

واژه‌های کلیدی. ایمونوهیستوشیمی، فعالیت حرکتی، کلستاز، نکروز، هتروکروماتین

The effects of bile duct ligation on motor cortex region morphology and aquaporin 4 protein concentration in male Wistar rats

Delaram Eslimi Esfahani[1], Shahrbanoo Oryan[1], Mohammad Nabiuni[2] & Talieh Sadat Hosseinynia[1]
[1]Department of Animal Biology, Faculty of Biological Sciences, Kharazmi University, Tehran, Iran; [2]Department of Cell and Molecular Sciences, Faculty of Biological Sciences, Kharazmi University, Tehran, Iran
Correspondent author: Delaram Eslimi Esfahani, eslimi@khu.ac.ir

Abstract. Impaired motor functions were reported in cholestatic animals. This disorder in the function and death of motor neurons is highly dependent on changes in the environment around astrocytes and the blood-brain barrier, which is moderated by the aquaporin 4 protein. For this reason, the effects of cholestasis on motor cortex histology and morphology and aquaporin 4 protein levels were investigated in this study. Samples were stained by hematoxylin-eosin method . Histological changes in cortical brain were investigated. The amount of AQP4 protein in control, sham, and experimental groups were tested by immunohistochemistry. The thickness of motor cortex in cholestatic samples increased in comparison with the control and sham groups. Also, cholestasis caused wrinkle chromatic nuclei. On the other hand, tissue necrosis was detected in cholestatic group compared with sham and control groups. Reduction of cells densities in some cortical layers has been observed, which is probably indicative of cholestasis-induced cell death. AQP4 expression significantly decreased in BDL ($p <0.05$), but not in other groups ($P<0.05$) .In this study, the pathology of motor cortex, which has also been associated with the decrease of neurons, could be considered the cause of motion abnormalities and AQP4 level reduction in cholestatic rats.

Keywords. cholestasis, immunohistochemistry, motor function, necrosis, wrinkle chromatic nuclei

Received 08.12.2016/ Revised 08.11.2018/ Accepted 01.12.2018/ Published 01.05.2019
دریافت ۱۳۹۵/۰۹/۱۸/ اصلاح ۱۳۹۷/۰۸/۱۷/ پذیرش ۱۳۹۷/۰۹/۱۰/ انتشار ۱۳۹۸/۰۲/۱۱

[Downloaded from system.khu.ac.ir on 2025-12-06]
[DOR: 20.1001.1.24236330.1398.6.1.2.7]
[DOI: 10.29252/nbr.6.1.1]

مقدمه

کلستاز به اختلال در جریان صفرا در هرنقطه ای از غشاء قاعده-ای-جانبی هپاتوسیت‌ها تا محل ورود مجرای صفراوی به داخل دئودنوم اطلاق می‌شود (Tripodi *et al.*, 2012). این بیماری ممکن است به صورت خارج کبدی در اثر انسداد مجرای صفراوی، مانند وجود سنگ و تومور و یا به صورت داخل کبدی ، به دلیل اختلال در تشکیل صفرا توسط هپاتوسیت‌ها و سلول‌های مجاری صفراوی مانند نقص ژنتیکی یا اثر زیان آور برخی داروها ایجاد گردد (Thomson & Shaffer, 2008; Rodríguez-Garay, 2003). محل شروع این نوع کلستاز می‌تواند در قسمت‌های مختلف هپاتوسیت‌ها و یا کانالیکول‌ها باشد (Boyer, 2001). کلستاز انسدادی بارداری از انواع کلستاز داخل کبدی است که با فاکتورهای هورمونی، عفونی و محیطی آغاز شده و در سه ماهه سوم بارداری ظاهر می‌شود (Ropponen *et al.*, 2006). کلستاز در نوزادان نیز مشاهده می‌شود. کلستاز در نهایت می‌تواند منجر به فیبروز و سیروز کبدی گردد.

مطالعات نشان داده‌اند که بیماری‌های کبدی می‌توانند بر عمل‌کرد مغز تاثیر گذارند. هپاتیک انسفالوپاتی یک سندروم عصبی-روانی است که در بیماری‌های کبدی و کلستاتیک دیده شده است (Felipo, 2013)،که شامل اختلالات عصبی گسترده‌ای از جمله تغییرات سیکل خواب و بیداری، اختلال عمل‌کردهای شناختی و حرکتی و هماهنگی بین آن‌ها است (Sheen *et al.*, 2010). اختلالات حرکتی شامل ناتوانی در هماهنگ سازی حرکات، لرزش، کندی حرکات انگشتان و تغییر دست خط، کشیدن اشکال و غیره هستند (Butz *et al.*, 2010; Bataveljić *et al.*, 2012; Guillermo *et al.*, 2008; Mechtcheriakov *et al.*, 2005). اختلال در هماهنگی ماهیچه ای و نیز اختلال در اعمال حرکتی در موش‌ها با مجرای صفراوی بسته نیز مشاهده شده است (Magen *et al.*, 2009; Butterworth *et al.*, 2009; Dhanda *et al.*, 2013). تاکنون مکانیسم‌ها و دلایل اختلالات حرکتی در بیماری-های کبدی مشخص نشده است (Mechtcheriakov *et al.*, 2006). اختلال در عمل‌کرد و مرگ نورون‌های حرکتی بسیار به تغییرات در محیط پیرامون آستروسیت‌ها و سد خونی-مغزی وابسته است که توسط پروتئین آکواپورین ۴ تعدیل می‌شود (Bataveljić *et al.*, 2012). مطالعات نشان می‌دهند که کلستاز باعث تغییر در میزان آکواپورین ۴ می‌شود (Guillermo *et al.*, 2008). مشاهده نشانه‌های اختلالات حرکتی در تشخیص بیماری‌های کبدی دارای اهمیت است (Mechtcheriakov *et al.*, 2005).

کنترل حرکات توسط کورتکس حرکتی، شامل مناطقی از جمله پری فرونتال ، نواحی خلفی آهیانه و نواحی حسی-پیکری صورت می‌گیرد(Han *et al.*, 2018). لایه V کورتکس حرکتی که شامل سلول‌های بتز (Betz) است خروجی‌هایی را به ساختارهای گوناگونی از ساقه مغز که در انجام حرکات درگیر هستند شامل هسته قرمز، تشکیلات مشبک و جسم سیاه می‌فرستد (Rivara *et al.*, 2013; Weiler *et al.*, 2008). کورتکس حرکتی از رفتارهای حرکتی ساده مثل حرکات تکراری یک انگشت تا حرکات پیچیده نقش دارد. به عنوان مثال نورون‌ها برای مولفه‌های حرکتی پایه ای مثل جهت، دامنه و نیرو کدگذاری شده‌اند تا حرکات با سهولت انجام شوند (Hatsopoulos *et al.*, 2001; Nudo Randolph, 2006). هر نوع تغییر در قشر مغز ممکن است به علت اختلال ، آسیب یا بیماری‌های خاص رخ دهد (Moayedi *et al.*, 2012; Nakamura *et al.*, 2001). از آنجا که در هنگام اختلالات کبدی عمل‌کردهای معیوب حرکتی مشاهده می‌شود، در این تحقیق به بررسی تغییرات بافتی قشر حرکتی و تغییرات آکواپورین ۴ در موش‌های صحرایی کلستاتیک پرداخته شد.

مواد و روش‌ها

حیوانات و شرایط آزمایش

در این مطالعه بنیادی از ۲۱ سر موش صحرایی نر نژاد ویستار استفاده شد. موش‌های صحرایی دارای وزن ۲۰۰ تا ۲۵۰ گرم بودند. نگهداری حیوانات در خانه حیوانات دانشکده علوم زیستی دانشگاه خوارزمی در دمای ۲۵-۲۰ درجه سانتی‌گراد و در دوره ۱۲ ساعت روشنایی و ۱۲ ساعت تاریکی انجام گرفت. رژیم غذایی همانند سایر موش‌های صحرایی بوده و محدودیتی وجود نداشته است. موش‌های صحرایی به طور تصادفی به سه گروه ۷ تایی تقسیم شدند. گروه‌ها شامل کنترل (بدون جراحی)، شم (جراحی بدون انسداد مجرای صفراوی) و گروه کلستاتیک (جراحی همراه با انسداد مجرای صفراوی) بوده‌اند. تمام آزمایشات بر اساس موازین اخلاقی رفتار با حیوانات انجام شد که به تایید کمیته اخلاقی دانشکده علوم زیستی دانشگاه خوارزمی رسیده است.

جراحی کلستاز

[Downloaded from system.khu.ac.ir on 2025-12-06]
[DOR: 20.1001.1.24236330.1398.6.1.2.7]
[DOI: 10.29252/nbr.6.1.1]

بستن مجرای صفراوی مدل معروفی از بیماری کبدی است (Rodríguez-Garay, 2003). به همین منظور ابتدا موش‌های صحرایی با استفاده از کتامین و زایلازین به نسبت‌های (mg/kg) ۵ به ۱ بیهوش شدند. پس از بیهوشی کامل ، حیوان را به پشت خوابانده موهای ناحیه میانی شکم کاملا تراشیده شده و سپس با استفاده از الکل پوست ناحیه شکمی ضدعفونی گردید. سپس توسط چاقوی جراحی یک شکاف طولی به اندازه ۳ سانتی‌متر در خط میانی شکم ایجادکرده و در دو مرحله پوست و عضلات جدار شکم باز شدند. پس از یافتن مجرای صفراوی مشترک، پنسی زیر آن قرار داده ابتدا رگ خونی را از آن جدا کرده سپس با استفاده از نخ سیلک در دو نقطه جداگانه با فاصله از هم گره زده و پس از آن بین دو گره را قیچی نموده وبدین ترتیب مجرا بریده شد. سپس جدار شکم در دو لایه عضله و پوست دوخته شده و بعد از اتمام عمل جراحی، میزان ۱ میلی لیتر سرم سالین به صورت درون صفاقی جهت جبران مایعات از دست رفته به حیوان تزریق گردید. بعد از پایان کار محل جراحی با بتادین کاملاً ضدعفونی شد.

روش بررسی بافتی و ایمونوهیستوشیمی

پس از گذشت دو هفته از جراحی کلستاز، موش‌های صحرایی توسط کلروفورم کشته و مغز آن‌ها خارج شد. سپس در فرمالین ٪۱۰ تثبیت شدند. در مرحله بعد، نمونه‌ها وارد روند آبگیری، شفاف سازی، آغشتگی با پارافین و قالب گیری شدند. پس از تهیه مقاطع سریال ۶ میکرونی به کمک میکروتوم، رنگ آمیزی لام‌های تهیه شده به روش هماتوکسیلین-ائوزین انجام شد و بررسی‌های بافتی به وسیله میکروسکوپ، میکرومتر و گراتیکول انجام گرفت.برای شمارش سلولی از نرم افزار Image J استفاده شد. در هر مقطع بافتی ده ناحیه به صورت تصادفی مشخص و شمارش و میانگین سلولها در هر میلیمتر مربع محاسبه شد. در ضمن اندازه‌گیری‌ها و شمارش سلولی در هر نمونه از هر گروه مورد آزمایش در ده مقطع بافتی انجام گرفت.

برای آنالیز ایمونوهیستوشیمی، پس از پارافین‌زدایی وآبدهی برش-ها، برش‌های بافتی به منظور بازیابی آنتی‌ژنی، دربافر سیترات ۱۰ میلی مولار با pH=۶ به مدت ۲۰ دقیقه در دمای ۹۰ درجه سانتی‌گراد قرار گرفتند. حذف مکانهای اتصال غیراختصاصی آنتی‌بادی اولیه با قراردادن برش‌ها در آلبوین سرم گاوی (سیگما) ۴ درصد در PBS برای یک ساعت در دمای معمولی اتاق انجام شد. سپس برش‌ها با آنتی‌بادی پلی‌کلونال آکواپورین ۴ (Abcam) به مدت ۲۴ ساعت در چهار درجه سانتیگراد دراتاق مرطوب ودرکنترل منفی، برش‌ها فقط با محلول ۴ درصد PBS-BSA انکوبه شدند. پس از شستشو در PBS مهار فعالیت پراکسیداز سلولی باقراردادن لامها در محلول هیدروژن پراکسیداز ۰/۳ درصد در متانول به مدت ده دقیقه انجام شد. سپس لام‌ها شسته و با آنتی‌بادی ثانویه برای آکواپورین ۴ (Abcam) به‌مدت یک ساعت در دمای معمولی اتاق دراتاقک مرطوب انکوبه شد آشکارسازی با استفاده از نشانگر دی‌آمینوبنزیدین (DAB) با استفاده از کیت ضمیمه ایمونوهیستوشیمی (Laboratories, Inc., Montgomery, Tx)، با ایجاد رسوب قهوه ای انجام گرفت. سپس آنالیز برش‌ها با میکروسکوپ نوری (Ziess آلمان) انجام شد.

روش تجزیه و تحلیل اطلاعات

تجزیه وتحلیل اطلاعات بوسیله شاخص‌های آمار توصیفی نظیر میانگین وانحراف معیار و آزمون آماری آنالیز واریانس یکطرفه و آزمون تعقیبی توکی انجام شد. سطح معنی داری نیز ۰/۰۵ در نظر گرفته شد.

نتایج

دو هفته پس از جراحی انسداد مجرای صفراوی، موش‌های صحرایی علائم کلستاز از جمله خارش، و زرد شدن برخی از نواحی بدن از جمله ناحیه گوش‌ها و ناحیه اطراف چشم‌ها را نشان دادند.

نتایج حاصل از بررسی‌های هیستولوژیک، نشان دهنده تغییرات بافتی قشر حرکتی در موش‌های صحرایی کلستاتیک نسبت به گروه شم وکنترل است. از لحاظ مورفولوژی در نمونه شم نسبت به کنترل تفاوت معنی داری مشاهده نشد (شکل ۱ A، B). اما در نمونه کلستاتیک، نکروز بافتی مشاهده شد که همراه با کاهش انسجام بافتی است (شکل ۱ C). داده‌های کمی حاصل از اندازه گیری ضخامت قشر به همراه بررسی آماری آنالیز واریانس یکطرفه و آزمون تعقیبی توکی که در جدول ۱ آورده شده است، افزایش ضخامت در نمونه‌های کلستاتیک را در مقایسه با نمونه-های شم وکنترل نشان داد که این اختلاف بین کلستاز و دو گروه دیگر معنی دار ($p\text{-value}<0.05$) است (جدول ۱).

همچنین شمارش سلول‌های هتروکروماتینه در نمونه‌های کلستاز، شم وکنترل در جدول ۱ آورده شده است. بررسی آماری آنالیز واریانس یک‌طرفه و آزمون تعقیبی توکی داده‌های حاصل از این

[Downloaded from system.khu.ac.ir on 2025-12-06]
[DOR: 20.1001.1.24236330.1398.6.1.2.7]
[DOI: 10.29252/nbr.6.1.1]

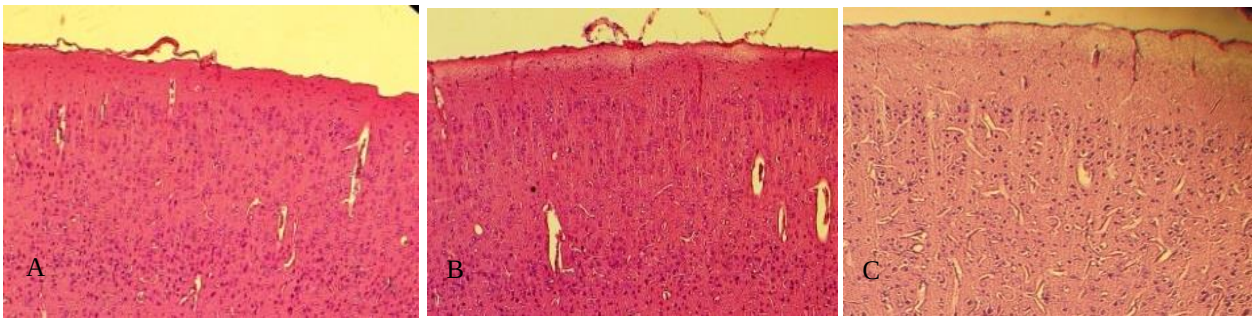

شکل ۱- بافت قشر حرکتی. **A.** نمونه کنترل. **B.** نمونه شم. **C.** نمونه کلستاز (بزرگ نمایی ۱۰۰x-رنگ آمیزی H&E).

Fig. 1. Motor cortex tissue sections. **A.** Control sample. **B.** Sham sample. **C.** Cholestatic sample. (100X-H&E).

جدول ۱- ضخامت قشر حرکتی و درصد سلول‌های هتروکروماتین در گروه‌های شم ، کنترل و کلستاز.

Table 1. Thickness of Motor cortex and Heterochromatin cells percentage in control, sham and cholestasis groups.

گروه	ضخامت (µm)	درصد سلول‌های هتروکروماتین
کنترل	۹۱۸/۴ ± ۶/۱	۰
شم	۱۰۰۰ ± ۷/۴	۲/۲۶ ± ۱/۱۸
کلستاز	۱۲۴۰ ±۱/۷*N	۴۱/۵ ± ۲/۰۸*N

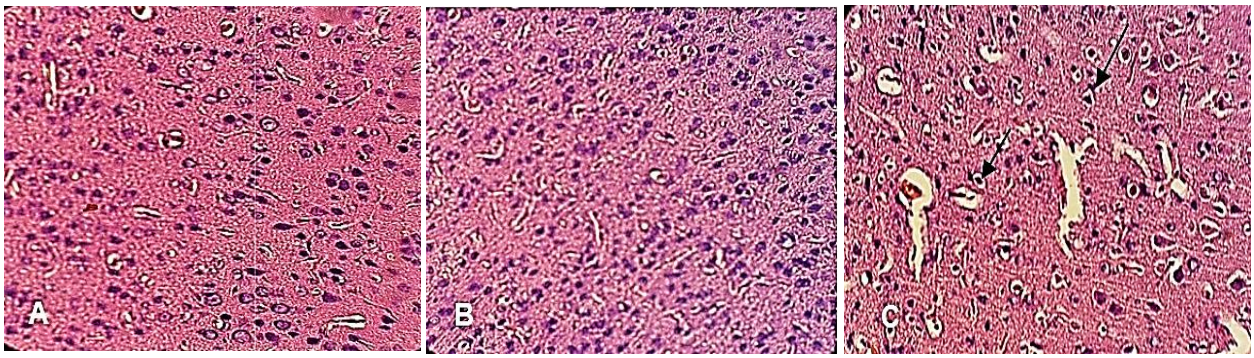

شکل ۲- لایه V قشر حرکتی. **A.** نمونه کنترل. **B.** لایه V قشر حرکتی در نمونه شم. **C.** لایه V قشر حرکتی در نمونه کلستاز. جهت فلش‌ها در اسلاید C هتروکروماتینه شدن سلول را نشان می‌دهد (بزرگ نمایی ۴۰۰x-رنگ آمیزی H&E).

Fig. 2. Motor cortex tissue slides (V layer). **A.** Control sample. **B.** Sham sample. **C.** Cholestatic sample. Heterochromatin cells (black arrows) (400X-H&E).

جدول، نشان دهنده معنی‌دار بودن افزایش‌های هتروکروماتین در نمونه‌های کلستاتیک در مقایسه با نمونه‌های شم وکنترل است. همچنین هتروکروماتینه شدن برخی سلول‌ها در قشر حرکتی در موش‌های صحرایی کلستاتیک مشاهده شد. این ویژگی در لایه V قشر حرکتی به وضوح قابل تشخیص است (شکل ۲ C). در حالیکه سلول‌ها در نمونه‌های شم همانند نمونه‌های کنترل بوده و اختلاف معنی داری در آن‌ها مشاهده نشد (شکل ۲A، B). از دیگر اختلافات مورفولوژی در قشر که می‌توان به آن اشاره کرد، کاهش تراکم سلولی در نمونه‌های کلستاز در مقایسه با نمونه‌های شم وکنترل است که با توجه به عکس‌های مربوطه در سه گروه و درلایه II با بزرگ-نمایی یکسان قابل مشاهده است (شکل ۲ و شکل ۳ A، B، C). نتایج حاصل از تاثیر کلستاز بر مقدار AQP_4 در قشر مغز نشان دهنده کاهش میزان پروتئین AQP_4 در نمونه‌های کلستاتیک در مقایسه با نمونه‌های کنترل و شم است.

[Downloaded from system.khu.ac.ir on 2025-12-06]
[DOR: 20.1001.1.24236330.1398.6.1.2.7]
[DOI: 10.29252/nbr.6.1.1]

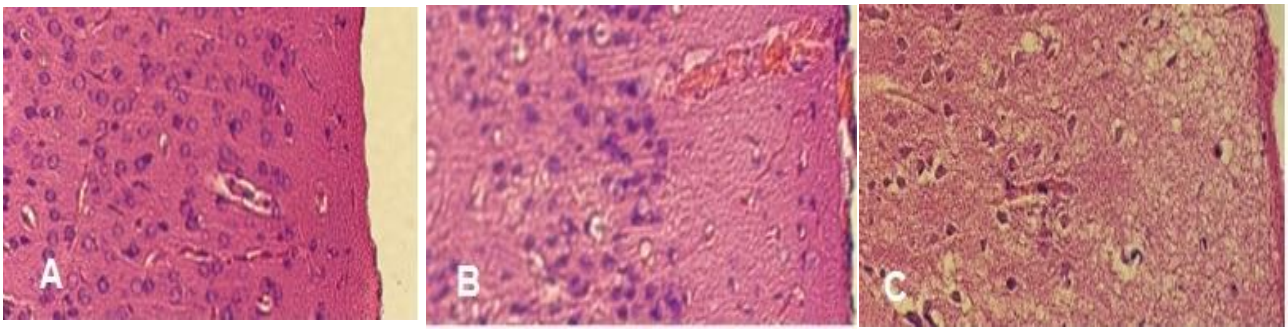

شکل ۳- A. نمونه کنترل لایه‌های I و II قشر حرکتی. **B.** نمونه شم لایه‌های I و II قشر حرکتی. **C.** نمونه کلستاز لایه‌های I و II قشر حرکتی (بزرگ‌نمایی ۴۰۰x-رنگ آمیزی H&E) .

Fig. 3. Motor cortex tissue slides (I & II layer). **A.** Control sample. **B.** Sham sample. **C.** Cholestatic sample. (400X-H&E).

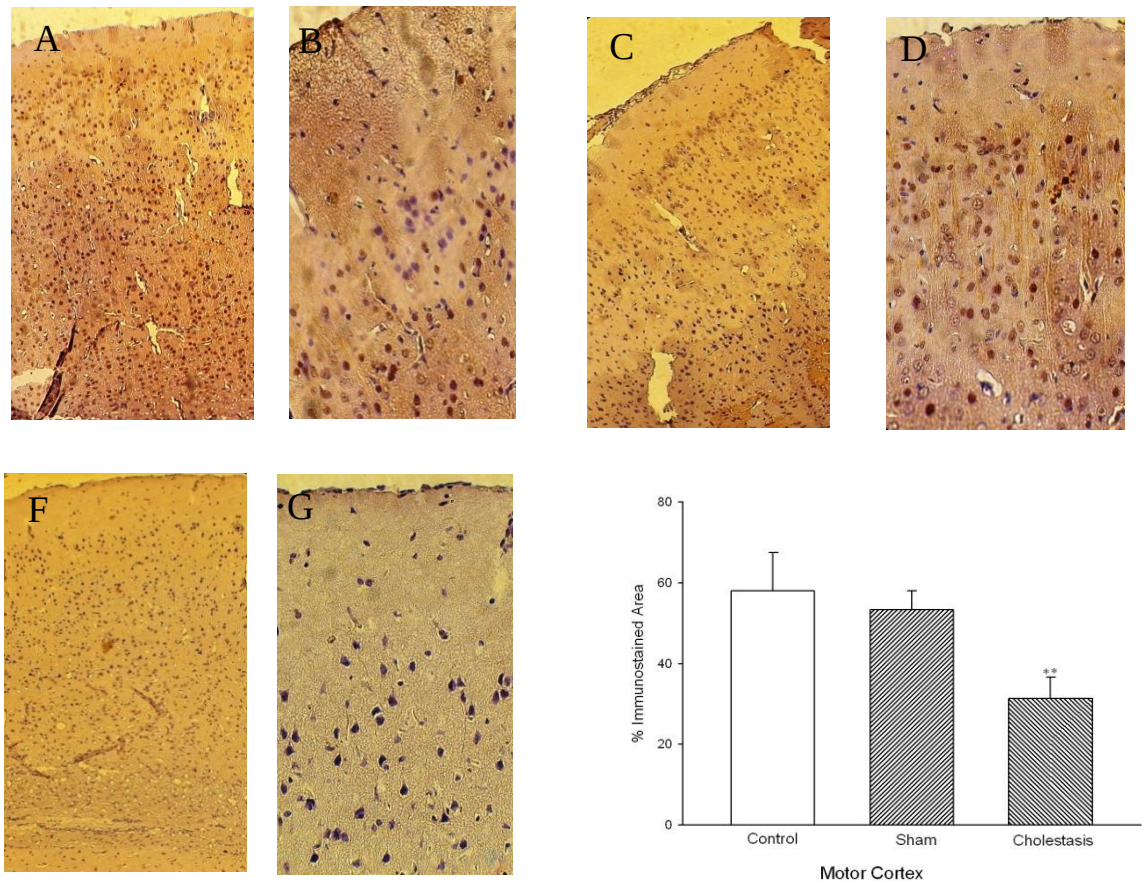

شکل ٤- تغییرات آکواپورین ۴ در قشر حرکتی. **A-B.** نمونه کنترل. **C-D.** شم. **E-F.** کلستاز. **G.** اطلاعات کمی شده توسط نرم افزار Image J است (اسلایدهای A، C و E بزرگنمایی ۱۰۰x و اسلایدهای B،D،F بزرگنمایی ۴۰۰x-رنگ آمیزی IHC).

Fig 4. The level of aquaporin 4 in motor cortex. **A-B.** Control sample. **C-D**. Sham sample. **E-F**. Cholestatic sample. **G**: Image J data. (400X-IHC).

هتروکروماتینه شدن سلول‌ها همراه با کاهش تراکم و کاهش انسجام بافتی، همچنین کاهش مقدار آکواپورین ۴ است. این انتظار وجود دارد که موارد ذکر شده با ناهنجاری‌های حرکتی موش‌های صحرایی کلستاتیک که در مطالعات مختلف گزارش شده مطابقت داشته باشد. مشخص شده است که هپاتیک آنسفالوپاتی باعث ایجاد تغییراتی در بافت مغز می‌شود. در مغز موش‌های کلستاتیک، نکروز و هتروکروماتینه‌شدن برخی سلول‌ها مشاهده شده است (Gharooni *et al.*, 2015). همچنین مشخص شده که کلستاز می‌تواند به تخریب

[Downloaded from system.khu.ac.ir on 2025-12-06]
[DOR: 20.1001.1.24236330.1398.6.1.2.7]
[DOI: 10.29252/nbr.6.1.1]

بافت، ایجاد نکروز و هتروکروماتینه شدن هیپوکامپ منجر شود (Eslimi *et al*., 2017). تحقیقات پیشین نشان داده است که امکان تغییر مورفولوژی قشر در بسیاری از بیماری‌ها وجود دارد (Nakamura *et al*., 2001). همچنین مطالعات نشان داده‌اند که آسیب قشر حرکتی می‌تواند منجر به قطع هماهنگی ارتباطات سیناپسی شود در نتیجه کنترل حرکتی مناسب از دست می‌رود (Nudo Randolph, 2006). به عنوان مثال محققان پیشنهاد داده‌اند که برخی اختلالات حرکتی به علت تغیرات ارتباطات نورونی بین عقده‌های قاعده ای و قشر حرکتی است (Leke *et al*., 2012). تحقیقات نشان داده که در هپاتیک آنسفالوپاتی خفیف، اختلالات حرکتی در ارتباط با تغییرات عقده‌های قاعده ای و نواحی مختلف قشر از جمله پیشانی و آهیانه است (Lazeyras *et al*., 2002; Katanoda *et al*., 2001). همچنین محققین بیان داشتند که عمل-کرد نادرست قشر حرکتی می‌تواند یکی از علت‌های مهم فیزیولوژی اختلالات حرکتی باشد (Lindenbach & Bishop, 2013). به طور مشابه کاهش نورون‌ها در برخی از بیماری‌های حرکتی نیزگزارش شده است. برای مثال، کاهش قابل توجه نورون‌ها در قشر حرکتی در بیماران آمیوتروفیک لترال اسکلروزیس مشاهده شده است (Katanoda *et al*., 2001). همچنین کاهش نورون‌ها در بیماری پارکینسون در حدود ۷۰ درصد در لایه‌های I, III و نیز ۲۵ تا ۳۰ درصد در لایه VI قشر حرکتی مشاهده شده است (Lindenbach & Bishop, 2013). بنابراین این امکان وجود دارد که کاهش تراکم سلولی ویا هتروکروماتینه بودن برخی از آن‌ها که در این مطالعه به آن اشاره شد، عاملی برای ناکارآمدی ارتباطات سیناپسی و عمل‌کرد معیوب حرکتی در موش‌های صحرایی کلستاتیک باشد. از طرفی اختلال در عمل‌کرد و مرگ نورون‌های حرکتی به تغییرات در محیط پیرامون آستروسیت‌ها و سد خونی-مغزی وابسته است که توسط پروتئین آکواپورین ۴ تعدیل می‌شود (Bataveljić *et al*., 2012). مطالعات نشان می‌دهند که کلستاز باعث تغییر در میزان آکواپورین ۴ در هپاتوسیت‌های کبدی می‌شود و نفوذ پذیری به آب کاهش می‌یابد (Guillermo *et al*., 2008). همچنین تحقیقات بیان کننده کاهش مقدار آکواپورین ۴ در هسته‌های فوق بصری و مجاور بطنی در موش‌های کلستاتیک بود (Eslimi *et al*., 2017). بررسی آکواپورین ۴ در شبکه کوروئید پس از بستن مجرای صفراوی نشان دهنده افزایش آن بود که با ایجاد ادم در سندروم کلستاز در ارتباط است (Oryan *et al*., 2017). کلستاز با افزایش قابل توجه در میزان بیلی روبین، کلسترول، نمک-های صفراوی و همچنین اسیدهای صفراوی در پلاسما ، همراه است (Kwiatkowski & Mcgill, 1998; Rodrígu, 2003). مکانیسم‌های مختلفی برای سایتوتوکسیسیتی اسیدهای صفراوی پیشنهاد شده است که از آن جمله م توان به تغییر درهومئوستاز کلسیم داخل سلولی، آسیب میتوکندریایی و کاهش انرژی سلول، تخریب و ناکارآمد سازی سیستم آنتی اکسیدانی سلول اشاره کرد (Lamireau *et al*., 2003). علاوه بر موارد ذکر شده ، اپیوئیدها و اندوتوکسین‌ها نیز در خون افزایش می‌یابد (Eslimi *et al*., 2011). از طرفی دیگر در نقش مهم نوروتوکسین‌ها به ویژه آمونیا و نیتریک اکساید که در این بیماران به طور قابل توجهی افزایش می‌یابند اتفاق نظر وجود دارد (Moezi *et al*., 2011; Mani *et al*., 2001) که با بیماری‌های تخریب کننده اعصاب و آسیب‌های غشاهای نورونی ارتباط تنگاتنگی دارد (Jover *et al*., 2006; Snyder & Bredt *et al*., 1991; Buldanlioglu *et al*., 2005; Jayakumar, 2014).

بسیاری از بیماری‌های کبدی با اختلالات مغزی همراه است که در ارتباط با هایپرآمونیا است که اخیراً پیشنهاد شده در فرآیندهای تحلیل نورونی دارای نقش است (Mechtcheriakov *et al*., 2005). محققین در سال۲۰۱۰ نشان داده‌اند که در موش‌های کلستاتیک هایپرآمونیا سبب فعالیت میکروگلیال در برخی نواحی مغز می‌شود که در نهایت منجر به التهاب نورونی و یا عصبی می-گردد. فاکتور نکروزه کننده تومور α (TNF-α) به شدت در مغز آسیب دیده بیان می‌شود و در آغاز آبشارهای فرایند آسیب‌های نورونی شرکت دارد (Chaparro-Huerta *et al*., 2002). همچنین طبق مطالعات صورت گرفته در سیروز کبدی بیان TNF-α افزایش می‌یابد. از طرف دیگر ، ارتباط قابل توجهی بین میزان TNF-α و فعالیت‌های حرکتی در موش‌های کلستاتیک وجود دارد. به عبارت دیگر هر چه میزان TNF-α بیشتر باشد، فعالیت حرکتی هم کم تر است (Chaparro-Huerta *et al*., 2002). از طرف دیگر، طبق تحقیقات صورت گرفته NO از جمله توکسین‌هایی است که در موش‌های کلستاتیک میزان آن افزایش می‌یابد (Dhanda *et al*., 2013). در بررسی اثر NO بر مخچه گزارش شده است که افزایش NO، به دلیل تاثیر در ایجاد ادم سبب افزایش ضخامت لایه های گرانولار و مولکولار مخچه شده است (Karambaksh *et*

[Downloaded from system.khu.ac.ir on 2025-12-06]
[DOR: 20.1001.1.24236330.1398.6.1.2.7]
[DOI: 10.29252/nbr.6.1.1]

al., 2013; Gonzalez-Usano *et al.*, 2014). بنابراین این احتمال وجود دارد، یکی از علت‌های ممکن برای افزایش ضخامت قشر حرکتی در گروه کلستاتیک که در این مطالعه بررسی شده است افزایش NO باشد. در مجموع این احتمال وجود دارد که افزایش این عوامل باعث ایجاد تغییرات بافتی قشر مغز و به دنبال آن اختلالات حرکتی گردد.

نتیجه گیری

در این مطالعه تغییرات بافتی در قشر حرکتی نمونه‌های کلستاتیک در مقایسه با نمونه‌های شم وکنترل مشاهده شد. این تغییرات شامل افزایش ضخامت، نکروز بافتی، هتروکروماتینه شدن سلول‌ها همراه با کاهش تراکم و کاهش انسجام بافتی، همچنین کاهش مقدار آکواپورین ۴ است. این احتمال وجود دارد که آسیب‌های بافتی نامبرده در قشر حرکتی در این مطالعه، دلیل اختلالات حرکتی موش‌های صحرایی کلستاتیک گزارش شده در مقالات مختلف باشد.

سپاسگزاری

بدینوسیله از حمایت مالی معاونت پژوهش و فناوری دانشگاه خوارزمی جهت انجام این تحقیق کمال تشکر و قدردانی را داریم.

REFERENCES

Bataveljić, D., Nikolić, L., Milosević, M., Todorović, N. and Andjus, P.R. 2012. Changes in the astrocytic aquaporin-4 and inwardly rectifying potassium channel expression in the brain of the amyotrophic lateral sclerosis SOD1 (G93A) rat model. – Glia 60: 1991-2003.

Buldanlioglu, S., Turkmen, S., Ayabakan, H.B. and Yenice, N. 2005. Nitric oxide, lipid peroxidation and antioxidantdefence system in patients with active or inactive behcet's disease. – Br. J. Dermatol. 153: 526-30.

Butterworth, R.F., Lalonde, R., Power, C., and Baker G.B. 2009. Dehydroepiandrosterone sulphate improves cholestasis-associated fatigue in bile duct ligated rats. – Neurogastroenterol Motil. 21: 1319-1325.

Butz, M., Timmermann, L., Braun, M., Groiss, S.J., Wojtecki, L., Ostrowski, S., Krause, H., Pollok, B., Gross, J., Südmeyer, M., Kircheis, G., Häussinger, D. and Schnitzler, A. 2010. Motor impairment in liver cirrhosis without and with minimal hepatic encephalopathy. – Acta Neurol. Scand. 122: 27-35.

Chaparro-Huerta, V., Rivera-Cervantes, M., Torres-Mendoza, B. and Beas-Zarate, C. 2002. Neuronal death and tumor necrosis factor-a response to glutamateinduced excitotoxicity in the cerebral cortex of neonatal rats. – Neurosci. Let. 333: 95-98.

Dhanda, S., Kaur, S. and Sandhir, R. 2013. Preventive effect of N-acetyl-L-cysteine on oxidative stress and cognitive impairment in hepatic encephalopathy following bile duct ligation. – Free Radic. Biol. Med. 56: 204-215.

Eslimi Esfahani, D., Oryan, Sh., Nabiuni, M. and Karimian Peiro, M. 2017. The role of cholestasis in brain hippocampus trauma in male Wistar rat**.** – Nova Biol. Reperta 4: 128-136.

Eslimi Esfahani, D., Oryan, Sh., Nabiuni, M., Karimian Peiro, M. and Gharooni F. 2017. The effect of hepatic impairment on the aquaporin-4 in the paraventricular (PVN) and Supraoptic (SON) nuclei of rat hypothalamus. – Med. Sci. 27: 252-260.

Eslimi, D., Oryan, S., Nasehi, M. and Zarrindast, M.R. 2011. Effects of opioidergic systems upon anxiolytic-like behaviors induced in cholestatic rats. – Pharmacol. 670: 180-185.

Felipo, V. 2013. Hepatic encephalopathy: effects of liver failure on brain function. – Nat. Rev. Neurosci. 14: 851-858.

Gharooni, F., Oryan, Sh., Nabiuni, M., Eslimi Esfahani, D., Hosseinynia, T.S., Karimian Peiro, M. and Parsa, S. 2015. The histopathological effects of cholestasis on hypothalamic paraventricular and supraoptic nucleus on male wistar rats. – Nova Biol. Reperta 1: 77-85.

Gonzalez-Usano, A., Cauli, O., Agusti, A. and Felipo, V. 2014. Pregnenolone sulfate restores the glutamate-nitric-oxide-cGMP pathway and extracellular GABA in cerebellum and learning and motor coordination in hyperammonemic rats. – ACS Chem. Neurosci. 19: 100-105.

Guillermo, L., Lehmann Maria, C., Larocca Leandro, R., Soria Raúl, A. and Marinelli. 2008. Aquaporins: Their

[Downloaded from system.khu.ac.ir on 2025-12-06]
[DOR: 20.1001.1.24236330.1398.6.1.2.7]
[DOI: 10.29252/nbr.6.1.1]

role in cholestatic liver disease. – World J. Gastroenterol. 14: 7059-7067.

Haan, R., Lim, J., van der Burg, S.A., Pieneman, A.W., Nigade, V., Mansvelder, H.D. and de Kock, C.P.J. 2018. Neural representation of motor output, context and behavioral adaptation in rat medial prefrontal cortex during learned behavior. – Front Neural Circuits. 1: 12:75.

Hatsopoulos, G., Harrison, T. and Donoghue, P. 2001. Representations based on neuronal interactions in motor cortex. – Prog. Brain Res.130: 233-44.

Jayakumar, V., Valdes, X.Y., Tong, N., Shamaladevi, W. and Gonzalez, M.D. 2014. Sulfonylurea receptor 1 contributes to the astrocyte swelling and brain edema in acute liver failure. – Norenberg Transl. Stroke Res. 5: 28-37.

Jover, R., Rodrigo, R., Felipo, V. and Insausti, R. 2006. Brain edema and inflammatory activation in bile duct ligated rats with diet-induced hyperammonemia: a model of hepatic encephalopathy in cirrhosis. – Hepatol. 43: 1257-1266.

Karambaksh, A., Noori Mougahi, M., Hassan Zadeh, Gh. and Tak Zaree, N. 2013. Excitatory and inhibitory effects of nitric oxide on weight, size, and histological changes of rat cerebellum. – Tehran Univ. Med. J. 10: 595-600.

Katanoda, K., Yoshikawa, K. and Sugishita, M.A. 2001. Functional MRI study on the neural substrates for writing. Hum. – Brain Mapp. 13: 34-42

Kwiatkowski, A.P. and Mcgill, J.M. 1998. Cholestatic liver diseases in adults. – Gastroenterol. 93: 689-691.

Lamireau, T., Zoltowska, M., Levy, E., Yousef, I., Rosenbaum, J., Tuchweber, B. and Desmoulière A. 2003. Effects of bile acids on biliary epithelial cells: proliferation, cytotoxicity, and cytokine secretion. – Life Sci. 72: 1401-1411.

Lazeyras, F., Spahr, L., DuPasquier, R., Delavelle, J., Burkhard, P., Hadengue, A., Hochstrasser, D., Mentha, G., Giostra, E, Terrier, F. and Vingerhoets, F. 2002. Persistence of mild parkinsonism after liver transplantation in patients with preoperative minimal hepatic encephalopathy: a study on neuroradiological and blood manganese changes. – Transpl. Int. 15: 188-195.

Leke, R., Oliveira, D.L., Mussulini, B.H.M. and Pereira, M.S. 2012. Impairment of the organization of locomotor and exploratory behaviors in bile duct-ligated rats. – PLoS One 7: 1-8.

Lindenbach, D. and Bishop, Ch. 2013. Critical involvement of the motor cortex in the pathophysiology and treatment of Parkinson's disease. – Neurosci. Biobehav. Rev. 1838: 1-14.

Magen, I., Avraham, Y., Ackerman, Z. and Vorobiev, L. 2009. Cannabidiol ameliorates cognitive and motor impairments in mice with bile duct ligation. – J. Hepatol. 51: 528-534.

Mechtcheriakov, S., Graziadei, I.W., Kugener, A., Schuster, I., Mueller, J., Hinterhuber, H., Vogel, W. and Marksteiner, J. 2006. Motor dysfunction in patients with liver cirrhosis: impairment of handwriting. – J. Neurol. 253: 349-56.

Mechtcheriakov, S., Graziadei, I.W., Rettenbacher, M., Schuster, I., Hinterhuber, H., Vogel, W. and Marksteiner, J. 2005. Diagnostic value of fine motor deficits in patients with low-grade hepatic encephalopathy. – World J. Gastroenterol. 11: 2777-2780.

Moayedi, M., Weissman-Fogel, I., Salomons, T. and Crawley, A. 2012. Abnormal gray matter aging in chronic pain patients. – Brain Res. 1456: 82-93.

Mochizuki, Y., Mizutani, T., Shimizu, T. and Kawata, A. 2011. Proportional neuronal loss between the primary motor and sensory cortex in amyotrophic lateral sclerosis. – Neurosci. Lett. 503: 73-75.

Moezi, L., Shafaroodi, H., Sarkar, S. and Emami-Razavi, SH. 2006. Involvement of nitrergic and opioidergic systems in the hypothermia induced by cholestasis in rats. – Pathophysiol. 13: 227-232.

Nakamura, K., Fox, R. and Fisher, E. 2012. CLADA: cortical longitudinal atrophy detection algorithm. – NeuroImage 54: 278-289.

Nudo Randolph, J. 2006. Mechanisms for recovery of motor function following cortical damage. Curr. Opin. Neurobiol. 16: 638-644.

Oryan, Sh., Nabiuni, M. and Eslimi Esfahani, D. 2017. Effects of cholestasis on aquaporin 4 choroid plexus of male wistar rat. – Animal Research 11: 134-144.

Rivara, C.B., Sherwood, C.C., Bouras, C. and Hof, P.R. 2003. Stereologic characterizationand spatial distribution patterns of Betz cells in the human primary motor cortex. – Anat. Rec. 270: 137-151.

Rodríguez-Garay, E.A. 2003. Cholestasis: human disease and experimental animal models. – Ann. Hepatol. 2: 150-158.

Ropponen, A., Sund, R., Riikonen, S. and Ylikorkala, O. 2006. Intrahepatic cholestasis of pregnancy as an indicator of liver and biliary diseases: a population-based study. – Hepatol. 43: 723-728.

Sheen, J.M., Huang, L.T., Hsieh, Ch.S. and Chen, Ch.Ch. 2010. Bile duct ligation in developing rats: temporal progression of liver, kidney, and brain damage. – J. Pedi. Surg. 45: 1650-1658.

Thomson, A.B.R. and Shaffer, E.A. 2008. First principles of gastroenterology, the basis of disease and an approach to management. – Janssen and Ortho. 9: 514-519.

Tripodi, V., Contin, M., Fernández, M.A. and Lemberg, A. 2012. Bile acids content in brain of common duct ligated rats. – Ann. Hepatol. 11: 930-934.

Weiler, N., Wood, L., Yu, J. and Solla, S.A. 2008. Top-down laminar orga-nization of the excitatory network in motor cortex. – Nat. Neurosci. 11: 360-366.

Yasuko, I. and Moon Young, Kim. 2015. Nitric oxide in liver diseases. – Trends Pharmacol. Sci. 36: 524-536.

Zhang, Y., Hong, J.Y., Rockwell, C.E., Copple, B.L., Jaeschke, H. and Klaassen, C.D. 2012. Effect of bile duct ligation on bile acid composition in mouse serum and liver. – Liver Int. 32: 58-69.

*****

[Downloaded from system.khu.ac.ir on 2025-12-06]
[DOR: 20.1001.1.24236330.1398.6.1.2.7]
[DOI: 10.29252/nbr.6.1.1]

How to cite this article:

Eslimi Esfahani, D., Oryan, Sh., Nabiuni., M. and Sadat Hosseinynia, T. 2019. The effects of bile duct ligation on motor cortex region morphology and aquaporin 4 protein concentration in male Wistar rats – Nova Biol. Reperta 6: 1-9.

اسلیمی اصفهانی، د.، عریان، ش.، نبیونی، م. و حسینی نیا، ط. ۱۳۹۸. اثرات انسداد مجرای صفراوی بر مورفولوژی ناحیه حرکتی قشر مغز و میزان پروتئین کانال‌های آب نوع چهار در موش‌های صحرایی نر بالغ. – یافته‌های نوین در علوم زیستی ۶: ۹-۱.

[Downloaded from system.khu.ac.ir on 2025-12-06]

[DOR: 20.1001.1.24236330.1398.6.1.2.7]

[DOI: 10.29252/nbr.6.1.1]