

## اثر عصاره بیضه گوسفند در رشد فولیکول های مو و ترمیم زخم پوست موش صحرایی نر نژاد ویستار

نسترن سهرابی فر<sup>۱</sup>، جواد بهارآرا<sup>۱\*</sup>، ناصر مهدوی شهری<sup>۲</sup>، سعیده ظفر بالا نژاد<sup>۳</sup>، الهه امینی<sup>۳</sup>

دریافت: ۱۳۹۴/۰۹/۲۸ / پذیرش: ۱۳۹۵/۰۳/۲۳

<sup>۱</sup>گروه زیست شناسی سلولی تکوینی جانوری، دانشکده علوم، دانشگاه آزاد اسلامی واحد مشهد، مشهد

<sup>۲</sup>گروه زیست شناسی، دانشگاه فردوسی، مشهد

<sup>۳</sup>گروه زیست شناسی تکوین جانوری، دانشکده علوم زیستی، دانشگاه خوارزمی، تهران

\*مسئول مکاتبات: baharara@mshdiau.ac.ir

**چکیده.** از آنجا که اندروژن ها در رشد فولیکول مو و ترمیم زخم اهمیت دارند، در این تحقیق اثر عصاره بیضه گوسفند بر رشد فولیکول مو و ترمیم زخم پوست موش صحرایی نر نژاد ویستار بررسی شد. در این مطالعه تجربی آزمایشگاهی موش ها به ۷ گروه شاهد (کنترل منفی)، شاهد آزمایشگاهی (تیمار با سرم فیزیولوژیک)، گروه تجربی ۱ (تیمار با عصاره بیضه گوسفند ۱۰۰ درصد)، گروه تجربی ۲ (عصاره ۷۵ درصد)، گروه تجربی ۳ (عصاره ۵۰ درصد)، شاهد مثبت ۱ (تیمار با عسل) جهت بررسی روند ترمیم زخم پوست و شاهد مثبت ۲ (تیمار با ماینوکسیدیل) جهت بررسی ظهور فولیکول مو تقسیم شدند. سپس موش ها کشته شدند و از زخم نمونه برداری شد و در فرمالین ۱۰ درصد تثبیت شد و طی مراحل آماده سازی در قالب پارافینی قرار داده شد. سپس توسط میکروتوم برش های سریالی با ضخامت ۶ میکرون تهیه شد و رنگ آمیزی هماتوکسیلین و انوزین انجام گرفت. پارامترهای ضخامت اپیدرم، تعداد فیبروبلاست ها، سلول های بازال، التهابی، جوانه های عروقی و فولیکول مو بررسی و داده های آماری با آزمون ANOVA و آزمون توکی در سطح  $p < 0.05$  تحلیل شدند. در گروه تجربی ۱ و ۲، تشکیل مجدد اپی تلیوم، رنگ زایی، تعداد سلول های بازال، فیبروبلاست ها و فولیکول ها افزایش معنی داری نسبت به گروه شاهد نشان داد ( $p < 0.05$ ). نتایج این پژوهش مبین آن است که عصاره بیضه گوسفند باعث بهبود و تسریع در روند ترمیم زخم پوستی و رشد فولیکول مو در موش صحرایی می شود و می تواند به منزله منبع غنی از اندروژن ها و فاکتورهای رشد پیشنهاد مناسب در مطالعات ترمیمی بالینی باشد.

**واژه های کلیدی.** گناد نر، ماینوکسیدیل، اندروژن، التیام، فیبروبلاست

## The impact of sheep testis extract on hair follicle growth and skin healing of Wistar rats

Nastaran Sohrabifar<sup>1</sup>, Javad Baharara<sup>1\*</sup>, Naser Mahdavi Shahri<sup>2</sup>, Saeede Zafar Balanejad<sup>1</sup>, Elaheh Amini<sup>3</sup>

Received: 18/12/2015 / Accepted: 12/06/2016

<sup>1</sup>Department of Animal Development Biology, Faculty of Science, Islamic Azad University, Mashhad, Iran

<sup>2</sup>Department of Biology, Ferdowsi University, Mashhad, Iran

<sup>3</sup>Department of Animal Biology, Faculty of Biological Sciences, Kharazmi University, Tehran, Iran

\*Correspondent author: baharara@mshdiau.ac.ir

**Abstract.** Androgens have been proved to have positive effect on hair follicle growth and wound healing; therefore this study was aimed mainly to evaluate the impact of sheep testis extract on the improvement and growth of hair follicle as well as recovery of injuries on the skin of Wistar rats. In this experimental study, rats were randomly divided into 7 groups: control (negative control), sham (treatment with physiologic serum), experimental group 1 (treatment with 100% sheep testis extract), experimental group 2 (treatment with 75% extract), experimental group 3 (treatment with 50% extract), positive control 1 (treatment with honey for evaluation of wound healing) and positive control 2 (treatment with Minoxidil for evaluation of hair follicle growth). Then, rats were killed and the removed approximate wound skin was fixed in 10% formalin, kept in paraffin block. In addition, the serial sections with 6  $\mu$ m thickness were prepared and hematoxylin eosin staining was performed. Then, epidermal thickness, the number of fibroblast, basal cells, inflammatory cells, vessel bud and hair follicle were assessed. Statistical analysis was performed by one way ANOVA, Tukey test at  $p > 0.05$ . The results showed that the wound healing process, the hair follicle formation, the re-epithelialization, the angiogenesis, the number of basal cell, fibroblasts, and the number of follicles were significantly improved in the experimental groups 1 and 2 (in comparison with control group ( $p > 0.05$ )). Results of this study demonstrated that the sheep testis extract induced improvement in regeneration process, wound healing and hair follicle growth in rats, which can be suggested as a suitable candidate for clinical wound healing studies due to its richness of androgen and growth factors.

**Keywords.** male gonad, minoxidil, androgen, healing, fibroblast

**مقدمه**

مو از نظر حفاظتی عملکردهای بیولوژیکی متفاوتی دارد به- نحوی که بیماران مبتلا به ریزش مو یا رشد بیش از حد مو در مناطق مختلف از این اختلال رنج می‌برند ( Jaks *et al.*, 2010). بنابراین، تقاضا برای استفاده از داروهایی که بر ظاهر افراد تأثیرگذار باشد، موجب درآمدزایی هنگفتی شده و موفقیت در آن نیازمند افزایش دامنه اطلاعات در زمینه آسیب- شناسی مو است (Léguillier *et al.*, 2015). در ایجاد اختلالات مربوط به رشد مو عوامل متعددی دخالت دارند که از مهم‌ترین آنها می‌توان به تغذیه نامناسب، فاکتورهای شیمیایی و عدم تعادل هورمون‌ها اشاره کرد. درباره نقش هورمون‌ها در اختلالات رشد و نمو مو می‌توان تأکید بیشتری بر اندروژن‌ها داشت، زیرا اندروژن‌ها در طب بالینی شاخص مهم سیستمیک کنترل دارویی در رشد مو به‌شمار می‌روند (Sarabahi, 2012). هورمون‌های جنسی نظیر استروژن و تستوسترون به‌سبب وجود گیرنده‌های استروژنی و آندروژنی در سلول‌های فولیکولی قادر به ترمیم سلول‌های بنیادی در فولیکول مو هستند (Conrad, 2008).

روند ترمیم زخم که محققان پزشکی و فیزیولوژی به آن توجه ویژه دارند، فرایند پیچیده و فعال ترمیم بافتی است که در آن بسیاری از وقایع سلولی و مولکولی شامل سه فاز: التهاب، تشکیل بافت و بازآرایی بافت که با یکدیگر هم‌پوشانی زمانی دارند (Bates *et al.*, 2005).

گام اول در بهبود زخم، ترمیم و جلوگیری از برهم‌خوردن تعادل مایعات بدن برای محدود کردن هجوم پاتوژن‌ها است (Pazyar *et al.*, 2014). ایجاد زخم در جوندگان باعث راه‌اندازی پاسخ ایمنی سریعی می‌شود که سلول‌های بسیاری در این واکنش فعال هستند (Shirzad *et al.*, 2010). تحقیقات بسیار گسترده‌ای درباره درمان زخم انجام شده است و روش‌های مختلفی برای درمان زخم پوستی پیشنهاد شده است تا به کمک آن بتوان به تسریع بهبود زخم، جلوگیری از عفونت، کاهش بافت اسکار و جلوگیری از ناتوانی بیمار دست یافت (Chen & Chuong, 2012). در هنگام کهولت سن، به‌دلیل کاهش ترشح اندروژن‌ها روند ترمیم زخم به‌کندی صورت می‌گیرد که این امر مبین این

مطلب است که بین کهولت سن، ترمیم زخم و ترشح اندروژن‌ها ارتباط مستقیمی وجود دارد (Ashcroft, 2004). امروزه در پزشکی مدرن توجه زیادی به استفاده از روش‌های درمانی با مواد طبیعی و بیولوژیک شده است و در این راستا شناسایی ترکیبات دارای کمترین اثر جانبی، حائز اهمیت است (Golshan *et al.*, 2016).

عصاره بیضه دارای مقادیر زیادی پتاسیم، تستوسترون، ترکیبات انرژی‌زا، فسفریل کولین، اسیدسیتریک، اسیداسکوریک و پروستاگلاندین‌ها است. تستوسترون به‌منزله مهم‌ترین ترکیب موجود در بیضه در رشد و تکوین عضلات و ماتریکس استخوان‌ها، ساخت اولیه بافت‌ها، بازسازی سلول‌های عصبی و ضخامت پوست بدن نقش دارد (Ashcroft & Mills, 2002). با توجه به وجود ترکیبات اندروژنی در بافت بیضه در پژوهش حاضر اثر عصاره بیضه گوسفند بر ترمیم زخم پوستی و رشد فولیکول مو در موش صحرایی بالغ نر نژاد ویستار بررسی شده است.

**مواد و روش‌ها**

این پژوهش تجربی آزمایشگاهی در سال ۱۳۹۳ در مرکز تحقیقات بیولوژی کاربردی تکوین جانوری دانشگاه آزاد واحد مشهد انجام شد.

**روش تهیه عصاره بیضه گوسفند**

دو عدد بیضه گوسفند با وزن ۱۵۰-۱۰۰ گرم با تأیید بهداشتی از کشتارگاه مشهد تهیه شد. پس از شست‌وشوی بیضه‌ها، این اندام قطعه‌قطعه شد و با رعایت ویژگی‌های استریل فیلتر و درنهایت با ۳۰۰۰ دور در ۵ دقیقه سانتریفیوژ (Sigma, USA) شد. سپس بخش رویی محلول به‌عنوان عصاره تام بیضه در دمای ۴ درجه نگه‌داری و در ادامه، جهت استفاده با سرم فیزیولوژیک رقیق شد (Eisenegger *et al.*, 2013).

**تیمار حیوانات.** در اجرای این پژوهش از موش صحرایی نژاد ویستار استفاده شد. ۵۶ سر موش صحرایی نژاد ویستار جنس نر جوان با سن ۶ تا ۸ هفته در محدوده وزنی  $250 \pm 300$  گرم از مؤسسه سرم‌سازی رازی مشهد تهیه و به‌مدت یک‌هفته قبل از شروع آزمایش‌ها در دمای مطلوب، با رژیم غذایی متداول، چرخه ۱۲ ساعت روشنایی و ۱۲ ساعت تاریکی در اتاق

عروق و فولیکول مو به وسیله میکروسکوپ نوری (Olympus, Japan) بررسی شد (Sato *et al.*, 2011).

## پارامترهای میکروسکوپی تحت ارزیابی در آزمایش

### تعداد سلول‌های التهابی

سلول‌های آماسی نشانه التهاب در زخم هستند و التهاب یکی از فاکتورهای مهم در ترمیم زخم است، از این رو ما تعداد این سلول‌ها را در آزمایش خود شمارش کردیم. نحوه شمارش به این ترتیب بود که از هر زخم ۴ برش و از هر برش ۳ ناحیه میکروسکوپی با بزرگ‌نمایی ۴۰۰ برابر شمارش شد.

### تعداد سلول‌های فیروبلاست

سلول‌های فیروبلاست نقش مهمی در ترمیم زخم دارند. این سلول‌ها به محل زخم مهاجرت کرده و در آنجا کلاژن سنتز و ترشح می‌کنند که در بسته‌شدن زخم نقش اساسی دارد. برای شمارش این سلول‌ها همانند سلول‌های التهابی عمل شد؛ یعنی از هر زخم ۴ برش و از هر برش ۳ ناحیه میکروسکوپی توسط بزرگ‌نمایی ۴۰۰ برابر شمارش شد.

### ضخامت اپیدرم

اپیدرم لایه روپوست است که اندکی بعد از ایجاد زخم با مهاجرت سلولی اقدام به بسته شدن زخم می‌کند. در این آزمایش با استفاده از عدسی چشمی مدرج تحت بزرگ‌نمایی ۴۰۰ برابر ضخامت اپیدرم (ضخامت اپیدرم برحسب میکرومتر) برای هر زخم اندازه‌گیری شد (Rezaii *et al.*, 2008).

### رنگ‌زایی

از دیگر عوامل مهم در ترمیم زخم رنگ‌زایی و ایجاد شبکه جدید رگی در محل زخم است. برای بررسی این پارامتر عکس‌های میکروسکوپی با بزرگ‌نمایی ۴۰۰ برابر گرفته شد. سپس با نرم‌افزار Image J منطقه یا مناطقی از عکس که رنگ در آنها دیده می‌شد شمارش شد. بدین ترتیب، میزان رنگ‌زایی در هر زخم دقیقتر مشخص شد (Sato *et al.*, 2011).

حیوانات در قفس‌های شفاف و موقعیت استاندارد نگهداری شدند. غذای به صورت جبه‌های آماده در اختیار آنها قرار داده شد و آب لازم از آب لوله‌کشی شهر تأمین شد. موش‌ها در گروه‌های شاهد (کنترل منفی یا بدون تیمار)، شاهد آزمایشگاهی (تیمار با سرم فیزیولوژیک) و شاهد مثبت ۱ (تیمار با عسل) جهت بررسی روند ترمیم زخم پوست، شاهد مثبت ۲ (تیمار با ماینوکسیدیل) جهت بررسی ظهور فولیکول مو و گروه‌های تجربی ۱ و ۲ و ۳ به ترتیب تیمار شدند با عصاره بیضه گوسفند (دوزهای ۱۰۰، ۷۵، ۵۰ درصد) تقسیم‌بندی شدند. روز جراحی روز صفر محسوب شد و به مدت هفت روز، هر روز ۲ مرتبه تیمار در زمان مشخص انجام شد.

### الگوی ایجاد زخم

قسمت پشتی موش به منزله جایگاه ایجاد زخم استفاده شد. بدین منظور این قسمت با کرم موبر آغشته شد و بعد از گذشت یک دقیقه پشت جانور اصلاح و با سرم فیزیولوژیک شست‌وشو شد و با پنبه الکلی استریل شد. سپس حیوانات هر گروه به وسیله اتر بیهوش و پس از تراشیدن موهای ناحیه پشت گردن دایره‌ای به قطر ۱۰ میلی‌متر در شرایط استریل با قیچی جراحی شامل درم و هیپودرم ایجاد شد (Chen *et al.*, 2002) گفتنی است که زخم‌ها نزدیک به ناحیه سر ایجاد شدند تا جانور نتواند زخم‌ها را ببیند (Golpour *et al.*, 2013).

### نمونه‌برداری، برش‌گیری و رنگ‌آمیزی اختصاصی

در روزهای تیماری ۲۸، ۱۴، ۷، ۳ بعد از ایجاد زخم، موش‌ها به وسیله کلروفرم کشته شدند. سپس، با قیچی و پنس زخم‌ها برداشته و از بدن جانور جدا شدند و با نرمال سالین شست‌وشو داده شدند. در مرحله بعد نمونه‌ها به کمک فیکساتور بوئن تثبیت و آب‌گیری و توسط میکروتوم (Diapath, Italy)، برش‌های سریالی با ضخامت ۶ میکرون تهیه شد. در ادامه رنگ‌آمیزی هماتوکسیلین/ائوزین انجام و لام‌ها آماده شد، از هر نمونه ۴ برش و از هر برش ۳ میدان دید تحت بررسی قرار گرفت. سپس ضخامت اپیدرم، سلول‌های التهابی و فیروبلاست، سلول بازال،

## تعداد سلول بازال

ارزیابی آماری نشان داد که میزان تراکم منطقه‌ای در همه گروه‌های آزمون به تدریج افزایش یافته، به طوری که در روز هفتم، به بیشترین مقدار خود رسید. در این روز بیشترین مقدار اپیتلیزاسیون به ترتیب مربوط به تجربی ۳ ( $125 \pm 1/15$  میکرومتر)، و تیمار با عسل یا شاهد مثبت ۱ ( $126 \pm 0/82$  میکرومتر) بود ( $p < 0/001$ ).

در صورتی که در بقیه گروه‌ها اختلاف معناداری مشاهده نشد. از روز هفتم به بعد نیز به تدریج با گذشت زمان از ضخامت اپی-تلیوم کاسته شد که می‌توان این روند کاهش را مدیون افزایش فاصله‌ای داشت که سلول‌های مهاجر طی کرده بودند (Baum, 2005)، این در حالی است که در روز چهاردهم اندازه ضخامت اپی تلیوم به ضخامت پوست طبیعی نزدیک شد.

بررسی‌های صورت گرفته در روند ترمیم زخم بیانگر این مطلب است که میانگین ضخامت اپی تلیوم در روز چهاردهم در گروه تجربی ۱ ( $108/0 \pm 2/16$  میکرومتر)، تجربی ۲ ( $101/5 \pm 0/58$  میکرومتر) و تجربی ۳ ( $99/25 \pm 5/41$  میکرومتر) در مقایسه با شاهد ( $109/5 \pm 5/8$  میکرومتر) کاهش معنادار نشان داد ( $p < 0/001$ ). در روز بیست و هشتم کاهش معنی‌دار در میانگین ضخامت اپیتلیوم در بین گروه‌های آزمایش تجربی ۱ ( $71/0 \pm 2/16$  میکرومتر) و تجربی ۲ ( $70/25 \pm 2/1$  میکرومتر) و تجربی ۳ ( $63/25 \pm 2/1$  میکرومتر) نسبت به گروه شاهد یا کنترل منفی ( $76/75 \pm 1/25$  میکرومتر) مشاهده شد.

## بررسی تعداد سلول‌های بازال

بررسی تعداد سلول‌های بازال در روز سوم نشان داد که در گروه‌های تجربی ۱ ( $51/31 \pm 2$ )، تجربی ۲ ( $49/75 \pm 7/18$ )، تجربی ۳ ( $12/36 \pm 40$ ) و گروه شاهد مثبت ۱ یا تیمار با عسل ( $41/4 \pm 5$ ) در مقایسه با گروه شاهد یا کنترل منفی ( $2/30 \pm 65/5$ ) کاهش معنی‌دار وجود داشت ( $p < 0/001$ )، به طوری که بیشترین میزان افزایش تعداد سلول‌های لایه قاعده‌ای در روز هفتم مشاهده شد. در روز هفتم، تعداد سلول‌های بازال در گروه تجربی ۳ ( $50 \pm 8/88$ ) و شاهد مثبت ۱ ( $49/25 \pm 2/21$ ) مشاهده شد که افزایش معنی‌داری در حد  $p < 0/001$  نسبت به گروه شاهد ( $43/75 \pm 3/77$ ) نشان داد.

تراکم سلول‌های بازال در میکروسکوپی با بزرگ‌نمایی ۴۰۰ برابر شمارش شد. برای شمارش این سلول‌ها همانند سلول‌های التهابی عمل شد (Rezaii et al., 2008).

## تعداد فولیکول مو

تعداد فولیکول‌های مو در میکروسکوپی با بزرگ‌نمایی ۴۰۰ برابر از هر زخم ۴ برش و از هر برش ۳ ناحیه میکروسکوپی شمارش شد. (Rezaii et al., 2008).

## شمارش سلول‌ها

بررسی میانگین ضخامت اپیدرم، تعداد سلول بازال، سلول فیبروبلاستی، سلول‌های التهابی، جوانه‌های عروقی و فولیکول‌های مو در برش‌های بافتی مربوط به گروه‌های شاهد (کنترل منفی)، شاهد آزمایشگاهی، شاهد مثبت ۱ و ۲ و گروه‌های تجربی با استفاده از میکروسکوپ نوری (Olympus, Japan)، و اکولر مدرج اندازه‌گیری شد؛ سپس، با استفاده از فتومیکروسکوپ (Leica, Germany) از آنها عکس‌برداری صورت گرفت (Okita et al., 2007).

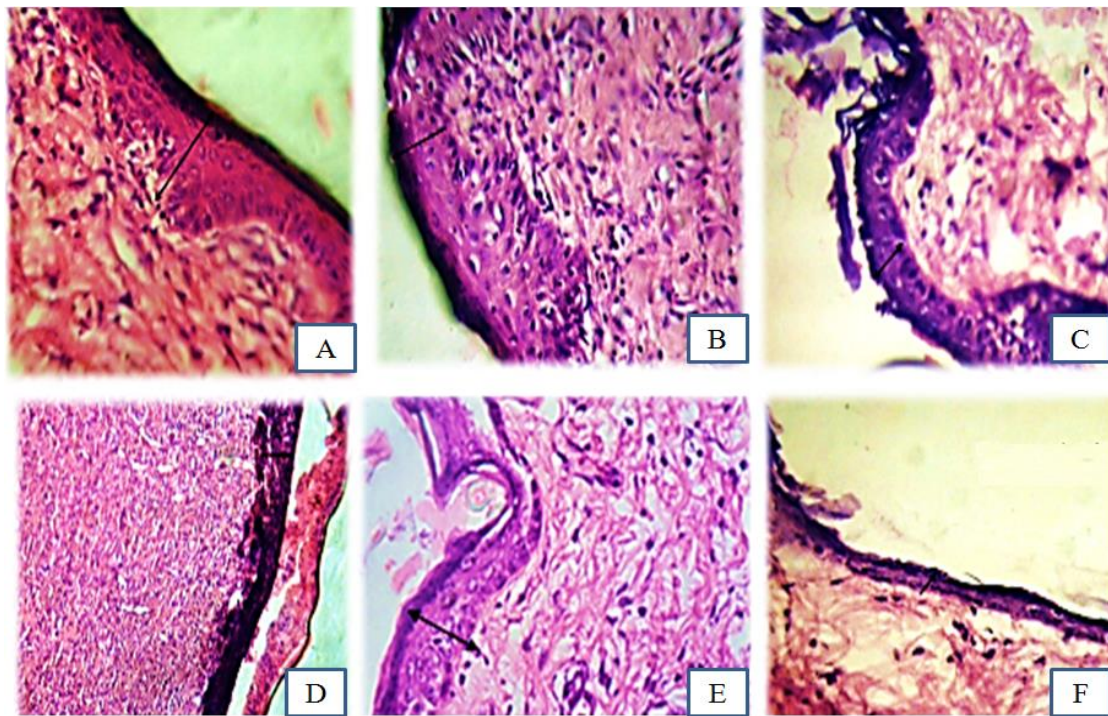
## تجزیه و تحلیل آماری

داده‌های کمی با استفاده از نرم‌افزار SPSS به کمک آزمون آماری ANOVA و آزمون تعقیبی Tukey در سطح معنی‌داری  $p < 0/05$  تحلیل شدند. از هر زخم ۴ برش و از هر برش ۳ ناحیه میکروسکوپی با بزرگ‌نمایی ۴۰۰ برابر شمارش شد.

## یافته‌ها

### نتایج بررسی اپیتلیزاسیون

در روز سوم، اپی تلیالی شدن ناحیه زخم تحت بررسی قرار گرفت. نتایج نشان داد که میانگین ضخامت اپیدرم در نمونه‌های شاهد مثبت ۱ یا تیمار با عسل ( $120/0 \pm 0/82$  میکرومتر)، تجربی ۳ ( $119 \pm 2/16$  میکرومتر)، گروه تجربی ۲ ( $118/5 \pm 1/29$  میکرومتر) در مقایسه با گروه شاهد یا بدون تیمار ( $115/25 \pm 1/26$  میکرومتر) سریع‌تر است و روند اپی تلیالی شدن افزایش داشت.



شکل ۱- ضخامت اپیتلیوم در روز هفتم در گروه‌های شاهد، شاهد آزمایشگاهی، شاهد مثبت و تجربی. (A) تجربی ۱، (B) تجربی ۲، (C) تجربی ۳، (D) شاهد، (E) کنترل مثبت ۱، (F) شاهد آزمایشگاهی همان‌طور که مشاهده می‌شود ضخامت اپیتلیوم در روز هفتم در گروه‌های A; B; D; F بیشترین روند اپیتلیزاسیون را داشته است (رنگ آمیزی هماتوکسیلین-ائوزین، درشت‌نمایی  $\times 400$ ).

Fig. 1. The thickness of the epithelium on the seventh day of treatment in the control, sham, positive control and experimental groups. A) Experimental 1, (B) Experimental 2, (C) Experimental 3, (D) control, (E) positive control 1, (F) sham, as shown in the figure, the thickness of the epithelium on the seventh day in group A; B; D; F had the highest epithelialization process (H & E staining. Magnification  $400\times$ ).

جدول شماره ۱ - مقایسه ضخامت اپی‌تلیوم بر حسب میکرومتر در گروه‌های تحت‌مطالعه در طی دوره بازسازی پوست (روزهای ۳، ۷، ۱۴ و ۲۸)

Table 1. Comparison of epithelium thickness in experimental groups during skin regeneration period (3, 7, 14, 28 days) on the basis of micrometer.

	شاهد	سرم	عسل	۵۰٪	۷۵٪	۱۰۰٪	p
ضخامت اپیتلیوم ۳	$115/25 \pm 1/26$	$116/0 \pm 0/82$	$120/0 \pm 0/82$	$116/25 \pm 1/26$	$118/5 \pm 1/29$	$119 \pm 2/16$	۰/۰۱۲
ضخامت اپیتلیوم ۷	$116/75 \pm 0/96$	$118/0 \pm 0/82$	$126/0 \pm 0/82$	$117/25 \pm 1/71$	$120/75 \pm 0/96$	$125 \pm 1/15$	۰/۰۰۰
ضخامت اپیتلیوم ۱۴	$109/5 \pm 5/8$	$110/75 \pm 2/5$	$99/75 \pm 1/26$	$108/0 \pm 2/16$	$101/5 \pm 0/58$	$99/25 \pm 5/41$	۰/۰۰۰
ضخامت اپیتلیوم ۲۸	$76/75 \pm 1/25$	$74/25 \pm 1/7$	$63/0 \pm 1/41$	$71/0 \pm 2/16$	$70/25 \pm 2/21$	$63/25 \pm 2/1$	۰/۰۰۰

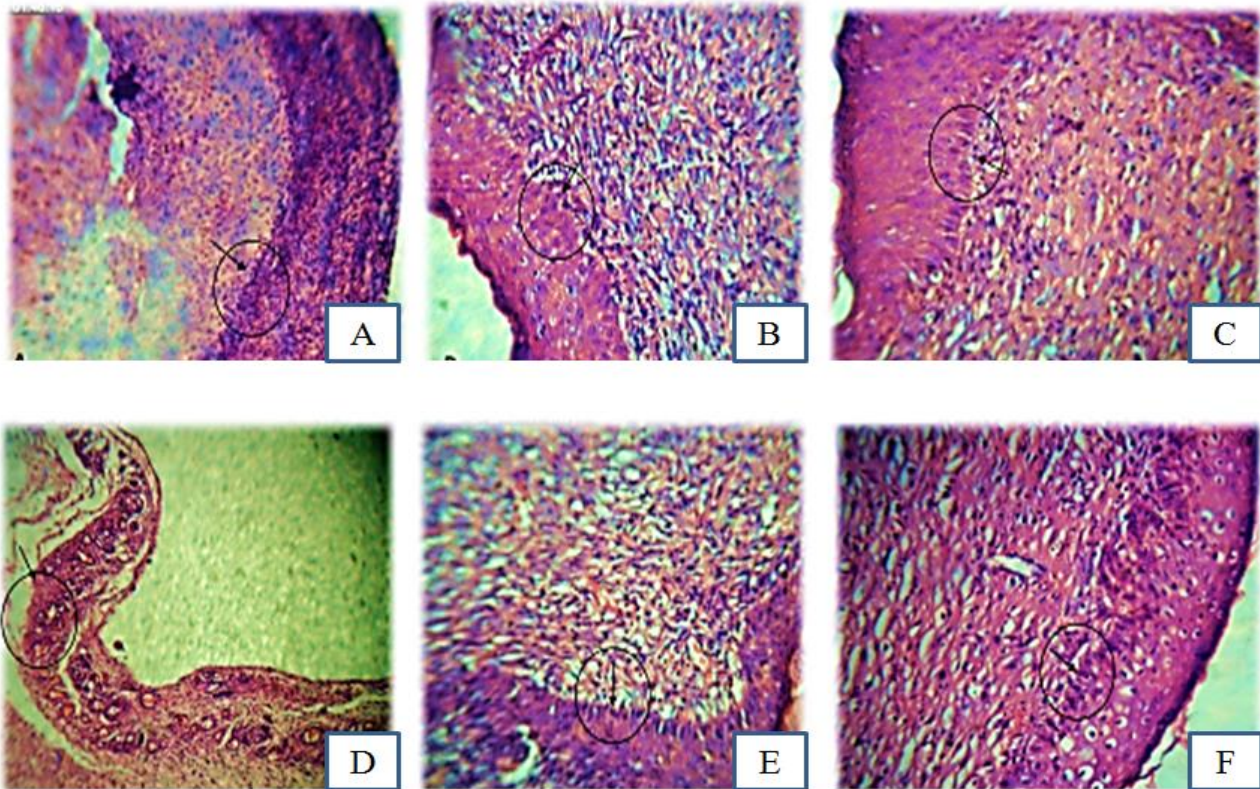
چقدر طول بکشد، پلی‌مورفونوکلنارها به منزله پاک‌کننده‌های اولیه ایفای نقش می‌کنند که بقایای سلولی، ذرات خارجی و باکتری‌ها را حذف می‌کنند.

مونوسیت در گردش مدت کوتاهی بعد از این سلول‌ها به محل زخم وارد می‌شود، جایی که فعال می‌شود و ماکروفاژ را تغییر می‌دهد. این سلول‌ها نیز عملی مشابه پلی‌مورفونوکلنارها دارند. ولی زمان اوج تعداد آنها بین ۴۸ تا ۷۲ ساعت است که ممکن است روزها تا هفته‌ها باقی بمانند. در طی دوره آزمایش حداکثر تکثیر ماکروفاژها در روز سوم در همه گروه‌ها مشاهده شد.

مقایسه میانگین سلول‌های بازال در روز چهاردهم و روز بیست و هشتم در گروه‌های تجربی ۲ ( $20/75 \pm 2/22$ )، تجربی ۳ ( $2/65$ ) و شاهد مثبت ۱ ( $18/67 \pm 0/81$ ) کاهش معنی‌دار در حد ( $p < 0/001$ ) مشاهده شد.

### بررسی تعداد سلول‌های انتهایی

سلول‌های پلی‌مورفونوکلنار اولین سلول‌های انتهایی هستند که به جایگاه زخم پوستی می‌رسند. در زخمی که آلوده نشده باشد، دوره زمانی باقی‌ماندن این سلول‌ها کوتاه است و پیک جمعیت‌های آنها بین ۲۴ تا ۴۸ ساعت است. در این زمان، هر



شکل ۲- بررسی تعداد سلول‌های بازال در روز هفتم در گروه‌های شاهد، شاهد آزمایشگاهی، شاهد مثبت و تجربی که در مرکز دایره مورد ارزیابی قرار گرفته است. (A) تجربی ۱، (B) تجربی ۲، (C) تجربی ۳، (D) شاهد، (E) کنترل مثبت ۱ عسل (F) شاهد آزمایشگاهی رنگ‌آمیزی هماتوکسیلین/ائوزین، درشت نمایی (400×).

Fig. 2. Evaluation of basal cell number on the seventh day of treatment in the control, sham, positive control and experimental groups at the center of the circle. (A) Experimental 1, (B) Experimental 2, (C) Experimental 3, (D) control, (E) positive control 1 honey (F) sham which were stained with H & E method. Magnification 400×.

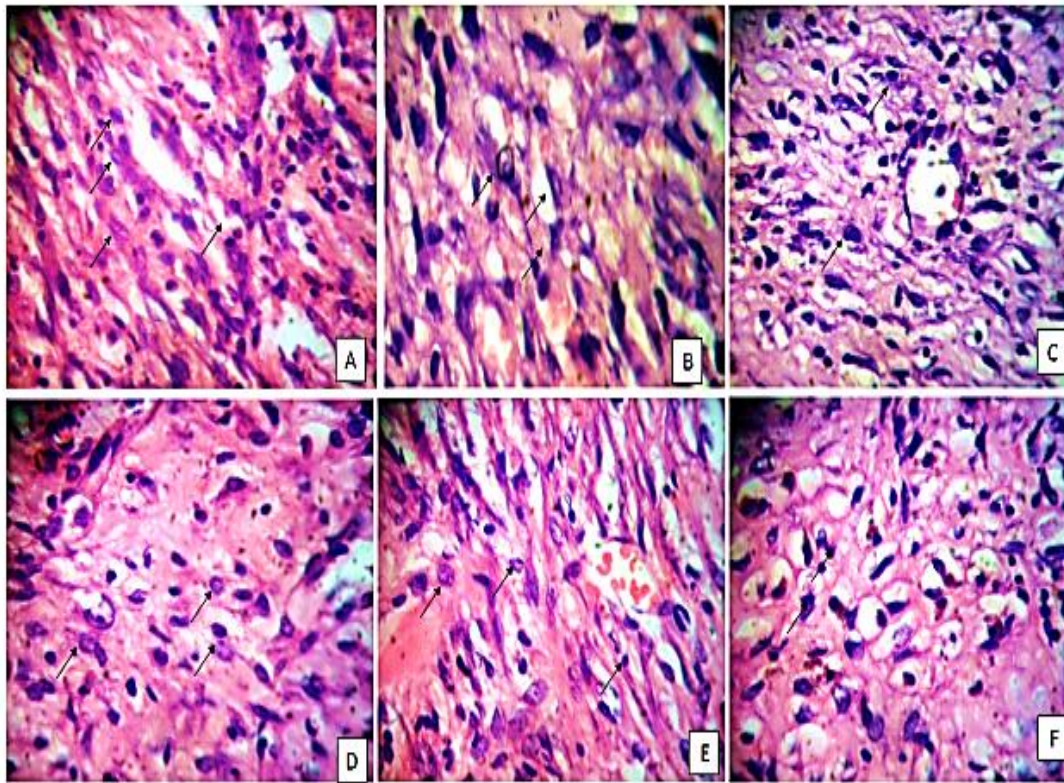
جدول شماره ۲- مقایسه تعداد سلول‌های بازال در گروه‌های تحت مطالعه در طی دوره بازسازی پوست (روزهای ۳، ۷، ۱۴ و ۲۸)

Table 2. Comparison the number of basal cells in the experimental groups during skin regeneration period (3, 7, 14, 28 days).

	شاهد	سرم	عسل	۵۰٪	۷۵٪	۱۰۰٪	p
سلول بازال روز ۳	۶۵/۵ ± ۲/۳۰	۵۹/۱۰ ± ۳/۱۶	۴۱/۴۵ ±	۵۱/۳۱ ± ۲	۴۹/۷۵ ± ۷/۱۸	۴۰ ± ۱۲/۳۶	۰/۰۰۳
سلول بازال روز ۷	۴۳/۷۵ ± ۳/۷۷	۴۲/۲۵ ± ۲/۳۰	۴۹/۲۵ ± ۲/۲۱	۴۱ ± ۲/۳۷	۴۲/۲۵ ± ۴/۰۳	۵۰ ± ۸/۸۸	۰/۰۰۰
سلول بازال روز ۱۴	۳۰/۷۵ ± ۱/۷۱	۲۷/۷۵ ± ۱/۷۱	۱۹ ± ۰/۸۱	۲۴/۵ ± ۲/۰۸	۲۰/۷۵ ± ۲/۲۲	۱۸/۶۷ ± ۲/۶۵	۰/۰۰۰
سلول بازال روز ۲۸	۲۱/۲۵ ± ۲/۲۵	۱۹/۷۵ ± ۲/۰۶	۱۲/۲۵ ± ۱/۲۵	۱۸/۷۵ ± ۳/۱	۱۴/۲۵ ± ۱/۵	۱۲/۸۵ ± ۲/۲۲	۰/۴۴۶

التهابی همچنان کاهش یافته و در گروه‌های تجربی ۲ (۲/۶۵ ± ۱۵/۵)، تجربی ۳ (۱۲/۵۲ ± ۱/۷۱) و شاهد مثبت ۱ (۲/۱۶ ± ۱۳) کاهش معناداری نسبت به گروه شاهد یا کنترل منفی (۲/۳۸ ± ۲۰/۵) نشان داد ( $p < ۰/۰۰۱$ )؛ اما در روز بیست و هشتم مقایسه میانگین تعداد سلول التهابی در گروه‌های تجربی ۳ (۱/۲۹ ± ۷/۵)، تجربی ۲ (۸/۲۵ ± ۳/۳۰) و تیمار با عسل یا شاهد مثبت ۱ (۱/۸۲ ± ۸/۳) کاهش معنادار ( $p < ۰/۰۰۱$ ) و شاهد آزمایشگاهی یا تیمار با سرم (۱۲/۷۵ ± ۲/۰۶)، تجربی ۱ (۱/۸۳ ± ۱۱) نسبت به گروه شاهد یا بدون تیمار (۱۱/۵۲ ± ۱/۲۹) اختلاف معناداری نشان نداد ( $p < ۰/۰۰۱$ ) (شکل ۳ و جدول ۳).

به گونه‌ای که میانگین تعداد این سلول‌ها در گروه تجربی ۱ (۲۴/۵ ± ۲/۰۸)، تجربی ۲ (۲۶/۵۲ ± ۱/۷۱)، گروه تجربی ۳ (۲۴/۵ ± ۶/۲۴)، شاهد مثبت ۱ یا تیمار با عسل (۳۳ ± ۱/۸۲) نسبت به گروه‌های شاهد یا کنترل منفی (۲۲/۲۵ ± ۲/۳۰) و تیمار با سرم یا شاهد آزمایشگاهی (۲۲/۰۵ ± ۱/۲۹) افزایش معناداری نشان داد ( $p < ۰/۰۵$ ). در روز هفتم میانگین تکثیر سلول‌های التهابی در اکثر گروه‌ها، پس از اینکه به ماکزیمم تراکم رسیده بودند، کاهش یافت، با این وجود در این روز بین گروه‌های مورد مطالعه اختلاف معنی‌داری مشاهده نشد (۰/۰۵  $p < ۰$ ). در روز چهاردهم در همه گروه‌ها، تراکم سلول‌های



شکل ۳- تراکم سلول‌های التهابی در روز هفتم در گروه‌های شاهد، شاهد آزمایشگاهی، شاهد مثبت و تجربی که با پیکان نشان داده شده است. (A) تجربی ۱، (B) تجربی ۲، (C) تجربی ۳، (D) شاهد، (E) کنترل مثبت ۱، (F) شاهد آزمایشگاهی، تراکم سلول‌های التهابی در روز هفتم افزایش چشم‌گیری داشتند که بیشترین افزایش در گروه‌های A; B; F مشاهده شد. رنگ آمیزی هماتوکسیلین/ائوزین، درشت‌نمایی (400×).

Fig. 3. The density of inflammatory cells on the seventh day of treatment in the control, sham, positive control and experimental groups which is shown with arrows. (A) Experimental 1, (B) Experimental 2, (C) Experimental 3, (D) control, (E) positive control 1, (F) sham, which indicated the highest density of inflammatory cells on the seventh day in group A; B ; F. Magnification 400×.

جدول شماره ۳ - مقایسه تعداد سلول‌های التهابی در گروه‌های تحت مطالعه در طی دوره بازسازی پوست (روزهای ۳، ۷، ۱۴ و ۲۸)

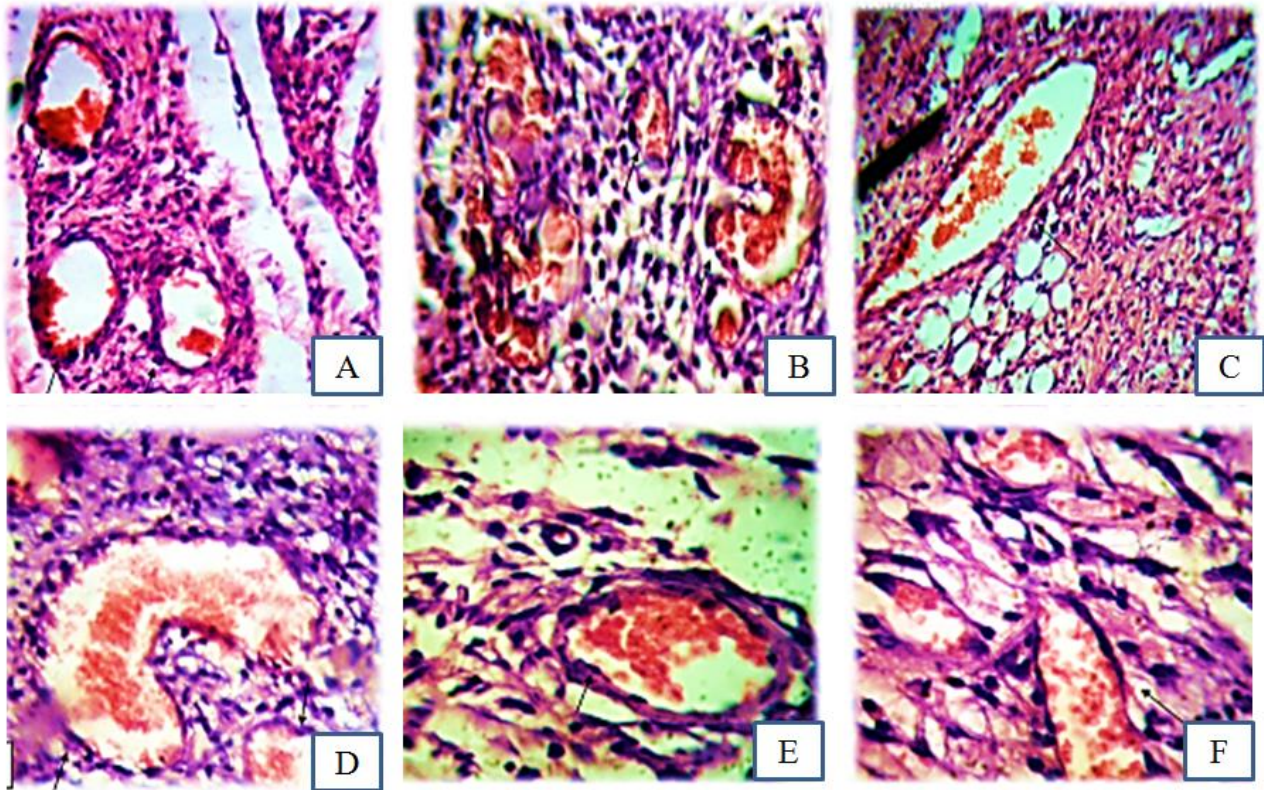
Table 3. Comparison the number of inflammatory cells in the experimental groups during skin regeneration period (3, 7, 14, 28 days).

	شاهد	سرم	عسل	۵۰٪	۷۵٪	۱۰۰٪	p
سلول‌های التهابی روز ۳	۲۲/۲۵ ± ۲/۳۰	۲۲/۰۵ ± ۱/۲۹	۳۳ ± ۱/۸۲	۲۴/۵ ± ۲/۰۸	۲۶/۵۲ ± ۱/۷۱	۲۸/۵۲ ± ۶/۲۴	۰/۴۵۳
سلول‌های التهابی روز ۷	۲۱/۵ ± ۲/۰۸	۲۱/۷۵ ± ۱/۲۹	۲۵ ± ۰/۸۱	۲۳/۲۵ ± ۲/۲۲	۲۴/۵ ± ۲/۰۹	۲۵/۷۵ ± ۶/۰۶	۰/۶۰۹
سلول‌های التهابی روز ۱۴	۲۰/۵ ± ۲/۳۸	۲۱/۵ ± ۱/۷۱	۱۳ ± ۲/۱۶	۱۹/۵۲ ± ۲/۷۱	۱۵/۵ ± ۲/۶۵	۱۲/۵۲ ± ۱/۷۱	۰/۰۰۰
سلول‌های التهابی روز ۲۸	۱۱/۵۲ ± ۱/۲۹	۱۲/۷۵ ± ۲/۰۶	۸۳ ± ۱/۸۲	۱۱ ± ۱/۸۳	۸/۲۵ ± ۳/۳۰	۷/۵ ± ۱/۲۹	۰/۰۰۰

### تحلیل تعداد جوانه‌های عروقی

گروه‌های تجربی ۲ و ۳ و تیمار با عسل مشاهده شد. در روز هفتم میانگین تراکم عروق در همه گروه‌ها افزایش یافت که این افزایش در گروه تجربی ۲ ( $۳/۲۵ \pm ۰/۸۲$ )، گروه تجربی ۳ ( $۴/۱۵ \pm ۰/۹۶$ ) و شاهد مثبت ۱ ( $۰/۷/۴ \pm ۰/۸۱$ ) در حد ( $۰/۰۰۱$ )  $p <$  معنی‌دار بود (شکل ۴ و جدول ۴).

میانگین تراکم عروق خونی در روز سوم آزمایش در گروه‌های تحت آزمایش تجربی ۲ ( $۲/۸۶ \pm ۰/۹۶$ )، گروه تجربی ۳ ( $۰/۸۵$ ) و گروه شاهد مثبت ۱ ( $۱/۷۵ \pm ۰/۹۵$ ) افزایش معناداری در مقایسه با گروه شاهد یا بدون تیمار نشان داد ( $p < ۰/۰۰۱$ ). بررسی لام‌ها در زیر میکروسکوپ نشان داد حداکثر تکثیر عروقی (واسکولاریزاسیون) در روز هفتم در



شکل ۴- فراوانی عروق خونی در روز هفتم در گروه‌های شاهد، شاهد آزمایشگاهی، تجربی با پیکان نشان داده شده است. (A) تجربی ۱، (B) تجربی ۲، (C) تجربی ۳، (D) شاهد، (E) کنترل مثبت ۱، (F) شاهد آزمایشگاهی، فراوانی عروق خونی در روز هفتم در همه گروه‌ها افزایش یافته که این افزایش در گروه‌های A، B و D بیشترین مقدار را نشان داد. رنگ آمیزی هماتوکسیلین/ئوزین، درشت‌نمایی (400×).

Fig. 4. Frequency of blood vessels on the seventh day of treatment in the control, sham, experimental groups which is shown with arrows. (A) Experimental 1, (B) Experimental 2, (C) Experimental 3, (D) control, (E) positive control 1, (F) sham, the number of blood vessels on the seventh day in all categories increased with highest rate in A, B and D groups. Magnification 400×.

جدول ۴- مقایسه تعداد جوانه‌های عروقی در گروه‌های تحت مطالعه در طی دوره بازسازی پوست (روزهای ۳ و ۷).

Table 4. Comparison the number of blood vessels in the experimental groups during skin regeneration period (3, 7 days).

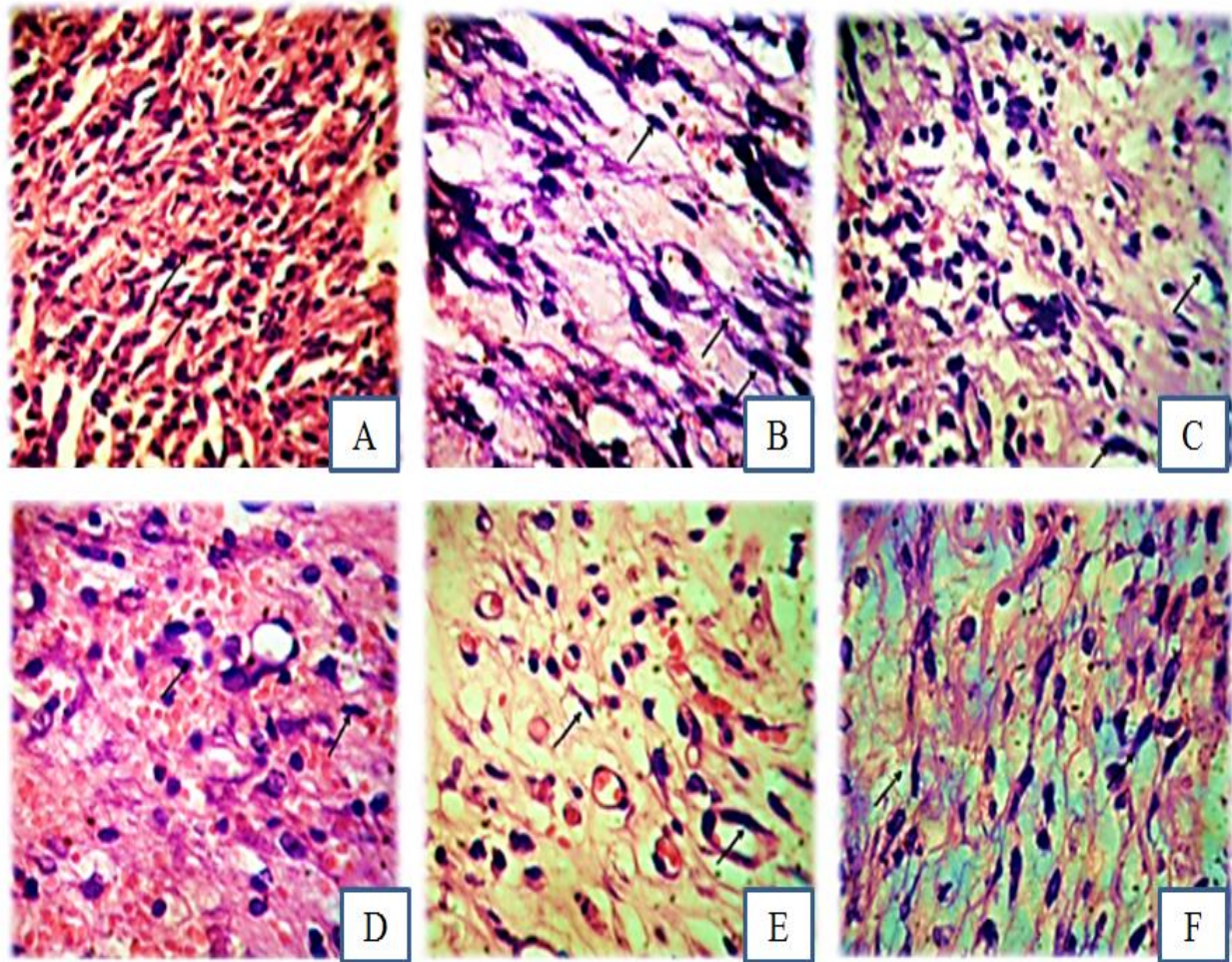
	شاهد	سرم	عسل	۵۰ %	۷۵ %	۱۰۰ %	p
عروق خونی روز ۳	۲ ± ۰/۸۲	۱/۸۵ ± ۰/۹۶	۳/۷۵ ± ۰/۹۵	۲/۰۵ ± ۰/۹۶	۲/۸۶ ± ۰/۹۶	۳/۵ ± ۰/۸۵	۰/۱۰۱
عروق خونی ۷	۲/۲۵ ± ۰/۹۶	۲ ± ۰/۹۶	۴/۰۷ ± ۰/۸۱	۲/۵ ± ۱/۲۹	۳/۲۵ ± ۰/۸۲	۴/۱۵ ± ۰/۹۶	۰/۰۰۴

### تحلیل تعداد سلول‌های فیبروبلاستی

نشان دادند ( $p < ۰/۰۰۱$ )، به طوری که میانگین تعداد سلول‌های فیبروبلاستی در همه گروه‌ها به حداکثر میزان خود رسید. در روز بیست و هشتم میانگین تعداد سلول‌های فیبروبلاستی در همه گروه‌ها در حال کاهش بود، و این کاهش در گروه‌های تجربی ۲ ( $۸/۳ ± ۱/۴۱$ )، تجربی ۳ ( $۷/۵ ± ۲/۰۸$ ) و شاهد مثبت ۱ ( $۸ ± ۱/۴۱$ ) کاهش معنی‌داری نشان داد ( $p < ۰/۰۰۱$ ) (شکل ۵ و جدول ۵).

بررسی تعداد فیبروبلاست‌ها در روز سوم و هفتم بین گروه‌های تحت مطالعه نشان داد که گروه‌های تجربی تیمار با ۷۵ درصد و ۱۰۰ درصد عصاره بیضه گوسفند (گروه تجربی ۲ و ۳) همانند گروه تیمار با عسل (شاهد مثبت ۱) افزایش این سلول‌ها را نشان دادند ( $p < ۰/۰۰۵$ ). در روز چهاردهم نیز میانگین سلول‌های فیبروبلاست در گروه‌های تجربی ۲ ( $۱۸ ± ۲/۱۶$ )، تجربی ۳ ( $۱۵/۲۵ ± ۱/۷۱$ ) و شاهد مثبت ۱ یا تیمار با عسل ( $۱۶ ± ۱/۴۱$ ) در مقایسه با گروه شاهد ( $۱۰/۲۵ ± ۲/۲۲$ ) افزایش معنی‌داری





شکل ۵- بررسی تعداد سلول‌های فیبروبلاست در روز هفتم در گروه‌های شاهد، شاهد آزمایشگاهی، شاهد مثبت، تجربی که با پیکان نشان داده شده است. (A) تجربی ۱، (B) تجربی ۲، (C) تجربی ۳، (D) شاهد، (E) کنترل مثبت ۱، (F) شاهد آزمایشگاهی، تعداد سلول‌های فیبروبلاست در روز هفتم در همه گروه‌ها افزایش نشان داد همچنین در گروه‌های A، B و D نسبت به بقیه گروه‌ها افزایش بیشتری نشان دادند. (رنگ آمیزی هماتوکسیلین/انوزین، درشت نمایی  $\times 400$ ).

Fig. 5. Evaluation of fibroblast cell number in the seventh day of treatment in the control, sham, positive control and experimental groups which is shown with arrows. A) Experimental 1, (B) Experimental 2, (C) Experimental 3, (D) control, (E) positive control 1, (F) sham, the number of fibroblasts in the seventh day in all groups showed elevation but groups D, A and B showed more increment rather than another groups. Magnification  $400\times$ .

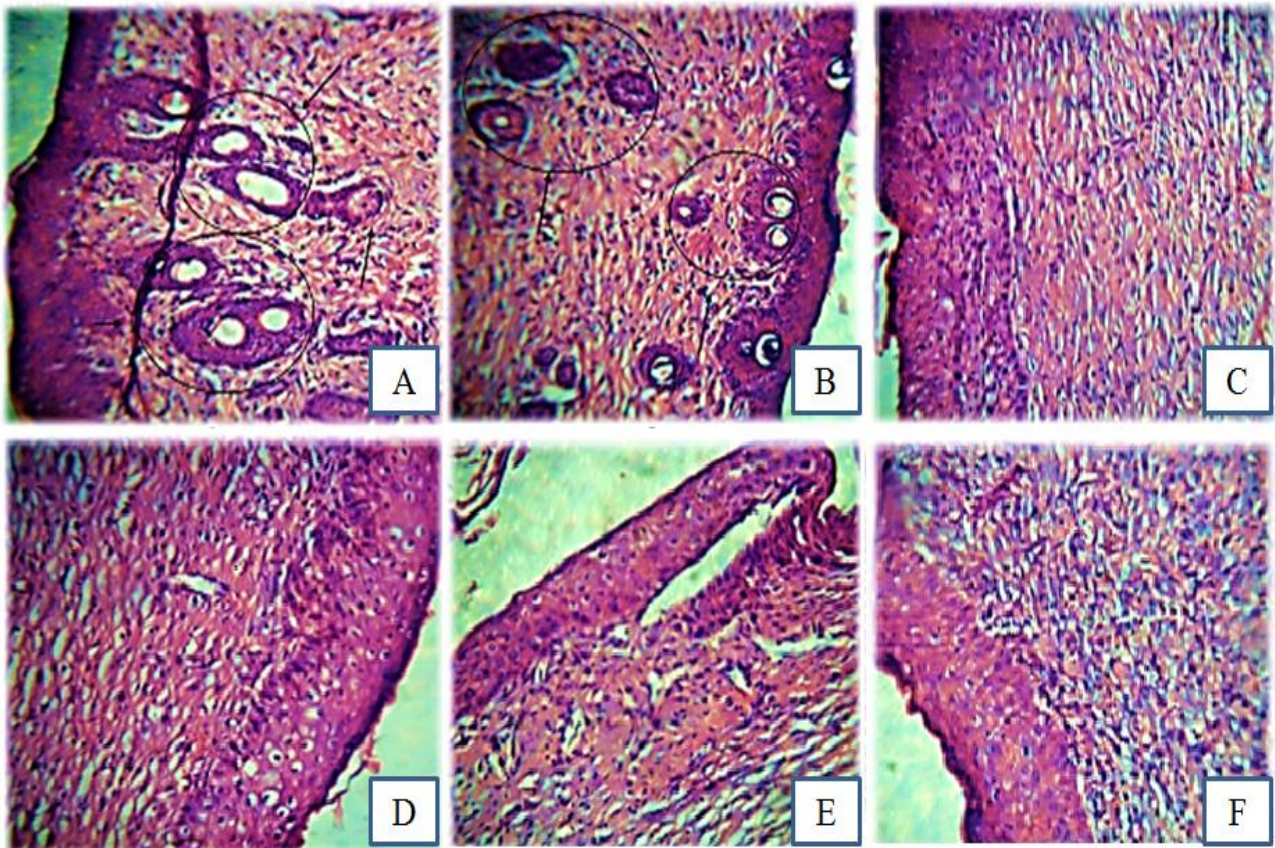
### بحث

به دلیل معرفی نشدن دارویی قطعی برای بهبود روند ترمیم زخم و رشد فولیکول مو، مطالعات بسیاری درباره مواد طبیعی و تأثیر آن بر رشد فولیکول مو و روند ترمیم زخم صورت گرفته است (Toyoshima *et al.*, 2012). در این پژوهش نیز با توجه به خواص آندروژن‌ها و فاکتورهای رشد موجود در بیضه گوسفند و نقش بیولوژیک آنها، تأثیر آن بر زخم‌های پوستی و رشد فولیکول مو در موش صحرائی نر نژاد ویستار تحقیق شده است و ضخامت اپیدرم، سلول‌های التهابی، فیبروبلاست‌ها، سلول‌های بازال، عروق و فولیکول مو تحت بررسی قرار گرفته است.

### بررسی تعداد فولیکول‌های مو

مو در روز سوم و هفتم فولیکول مو به وسیله میکروسکوپ نوری رؤیت نشد، در صورتی که بررسی میانگین تعداد فولیکول‌های مو در روز چهاردهم در گروه تجربی ۲ ( $1/25 \pm 0/5$ ) و تجربی ۳ ( $1/5 \pm 0/57$ ) افزایش معنی‌داری در حد ( $p < 0/05$ ) نشان داد. در روز بیست و هشتم افزایش تعداد فولیکول مو در تمام گروه‌ها مشاهده شد، ولی بیشترین افزایش معنی‌دار مربوط به تجربی ۲ ( $3/15 \pm 0/82$ )، تجربی ۳ ( $4/75 \pm 0/5$ ) و شاهد مثبت ۲ یا تیمار با ماینوکسیدیل ( $3/75 \pm 0/96$ ) مشاهده شد (شکل ۷ و ۶ و جدول ۶).

جدول ۶.



شکل ۶- بررسی پیدایش فولیکول مو در روز چهاردهم در گروه‌های شاهد، شاهد آزمایشگاهی، شاهد مثبت و تجربی که در مرکز دایره مشخص شده است. همان‌طور که مشاهده می‌شود: (A) تجربی ۱، (B) تجربی ۲، (C) تجربی ۳، (D) شاهد، (E) شاهد مثبت ۲، (F) شاهد آزمایشگاهی بررسی فولیکول مو در روز چهاردهم تنها در دو گروه A و B فولیکول مو ظاهر شده و در سایر گروه‌ها تمایزی در پیدایش فولیکول مو شکل نگرفته است (رنگ آمیزی هماتوکسیلین/ئوزین، درشت‌نمایی  $\times 400$ ).

Fig. 6. Investigating the appearance of hair follicles on the fourteenth day of treatment in control, sham, positive control and experimental groups which are indicated in the center of the circle. A) Experimental 1, (B) Experimental 2, (C) Experimental 3, (D) control, (E) and positive control 2, (F) sham. As shown, hair follicles were observed on the fourteenth day in groups A & B and no hair follicle have formed in other groups. Magnification  $400\times$ .

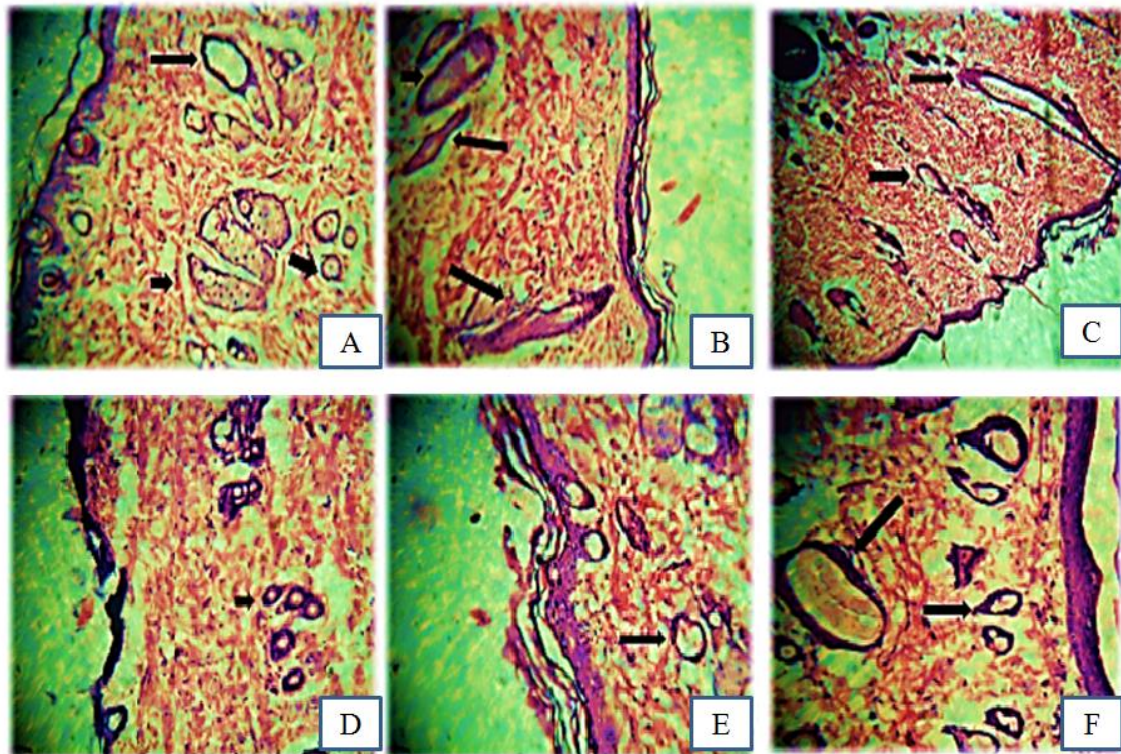
جدول شماره ۶- مقایسه تعداد فولیکول مو در گروه‌های تحت مطالعه در طی دوره بازسازی پوست (روزهای ۱۴ و ۲۸)

Table 6. Comparison the number of hair follicles in the experimental groups during skin regeneration period (14, 28 days).

	شاهد	عسل	سرم	ماینوکسیدیل	۵۰٪	۷۵٪	۱۰۰٪	p
فولیکول مو روز ۱۴	۰	۰	۰	۰	۰	$1/25 \pm 0/5$	$1/5 \pm 0/57$	۰/۰۲۰
فولیکول مو روز ۲۸	$2/5 \pm 0/91$	$2/25 \pm 0/96$	$2/25 \pm 0/5$	$3/75 \pm 0/96$	$2/5 \pm 1/26$	$3/15 \pm 0/82$	$4/75 \pm 0/5$	۰/۰۰۰

آندوتلیوم و میزان رنگ‌زایی سنجیده شده است و از طریق بررسی این شاخص‌ها روند ترمیم و بهبودی زخم از لحاظ بافت شناسی ارزیابی شده است (Suntar et al., 2010).

در مطالعات گوناگونی که در زمینه تأثیر ترکیبات مختلف در بررسی روند ترمیم زخم صورت گرفته است، شاخص‌هایی مانند میزان ضخامت اپیدرم، اپیتلیزاسیون، سلول‌های ماکروفاژی، لنفوسیت، فیبروبلاست، نوتروفیل، عروق خونی،



شکل ۷ - تعداد فولیکول مو در روز بیست و هشتم در گروه‌های شاهد، شاهد آزمایشگاهی، شاهد مثبت و تجربی که با پیکان مشخص شده است. (A) تجربی ۱، (B) تجربی ۲، (C) تجربی ۳، (D) شاهد، (E) شاهد مثبت ۲، (F) شاهد آزمایشگاهی، همانطور که مشاهده می‌شود تعداد فولیکول مو در روز بیست و هشتم افزایش یافته که بیشترین مقدار مربوط به A، B، E است. (رنگ آمیزی هماتوکسیلین-ائوزین، درشت نمایی  $\times 400$ ).

Fig.7. The number of hair follicles in the twenty-eighth day of treatment in the control group, sham, positive control and experimental groups which marked with arrows. (A) Experimental 1, (B) Experimental 2, (C) Experimental 3, (D) control, (E) and positive control 2, (F) sham, as shown, the number of hair follicles were increased in the twenty-eighth treatment period with highest rate in A, B, E. Magnification  $400\times$

(کنترل منفی یا بدون تیمار)، شاهد مثبت ۱ (تیمار با عسل)، شاهد مثبت ۲ (تیمار با ماینوکسیدیل)، شاهد آزمایشگاهی (تیمار با سرم فیزیولوژیک)، گروه تجربی ۱ (تیمار با عصاره بیضه گوسفند ۱۰۰ درصد)، گروه تجربی ۲ (تیمار با عصاره ۷۵ درصد) و گروه تجربی ۳ (تیمار با عصاره ۵۰ درصد)، در روز سوم در مساحت زخم افزایش نشان دادند که این افزایش مساحت در روزهای آغازین مطالعه به واسطه تطابق زمانی با فاز التهابی ترمیم توجه‌پذیر است (Rezaii et al., 2008).

چنان‌که از ارزیابی آماری نیز برمی‌آید، میزان تراکم منطقه‌ای در گروه‌های آزمون به تدریج افزایش یافت و در روز هفتم به بیشترین مقدار خود رسید که در این روز افزایش لایه‌ها نیز مشاهده شد. بیشترین مقدار تراکم منطقه‌ای در گروه تجربی ۱ (تیمار با عصاره ۱۰۰ درصد) مشاهده شد، در صورتی که در بقیه

در این پژوهش، از آنجایی که مطالعات نشان داده‌اند که عسل به دلیل دارا بودن ویتامین‌هایی نظیر تیامین، نیاسین، ریبوفلاوین، پانتوتیک‌اسید، و همچنین مواد معدنی شامل کلسیم، آهن، منیزیم، منگنز، فسفر، پتاسیم، سدیم، روی و ترکیبات آنتی-اکسیدان شامل کرایزین، ویتامین C و کاتالاز دارای اثر ترمیم زخم چشم‌گیری است (Jull et al., 2008)، به‌منزله شاهد مثبت ۱ در بررسی روند ترمیم زخم و ماینوکسیدیل به دلیل دارا بودن اثر مثبت در روند شکل‌گیری فولیکول مو ( Messenger & Rundegren, 2004) در بررسی فرایند شکل‌گیری فولیکول مو به مثابه شاهد مثبت ۲ مورد استفاده قرار گرفت.

در مطالعه حاضر نیز فاکتورهایی از قبیل اپی‌تلیزاسیون، تعداد سلول‌های التهابی، میزان عروق خونی، سلول‌های فیبروبلاستی، فولیکول‌های مو و سلول‌های بازال هدف ارزیابی قرار گرفت. همان‌طور که در بخش نتایج گزارش شد، هفت گروه شاهد

مبنی بر بازسازی اپیدرم تحت تاثیر عصاره بیضه گوسفند در طی ترمیم زخم تطابق دارد (Guo & DiPietro, 2010).

لیو و همکارانش با مطالعه درباره ترمیم زخم‌های پوستی نشان دادند که در روند اپی‌تلیزاسیون ابتدا تعداد لایه‌ها و در نتیجه تراکم منطقه‌ای در ناحیه آسیب‌دیده افزایش می‌یابد که در این زمان سلول‌های لایه قاعده‌ای اپیدرم از نظم و آرایش طبیعی و اولیه برخوردار نیستند. در ادامه، با گذشت زمان تعداد لایه‌ها کمتر می‌شود و سلول‌ها آرایش و نظم بیشتری به خود می‌گیرند (Liu *et al.*, 2015). به این ترتیب نتایج تحقیق حاضر مبنی بر افزایش تراکم لایه‌های سلولی و افزایش مسافتی که سلول‌های مهاجر طی کرده‌اند با نتایج تحقیقات دانشمندان نام‌برده مطابقت دارد.

ویلگاس و جانسون در مطالعات خود در باب فرایند ترمیم زخم، رگ‌زایی را یکی از سازوکارهای بهبود زخم بیان کردند (Johnson & Wilgus, 2014). با توجه به اینکه تشکیل عروق جدید از مویرگ‌های قبلی، باعث افزایش تغذیه بافت و نفوذ ترکیبات ضروری برای فرایند ترمیم به محل زخم می‌شود و روند ترمیم زخم را تسریع می‌بخشد، رگ‌زایی و شکل‌گیری مویرگ جهت تسریع در روند خون‌رسانی به محل مزبور همراه با بیان فاکتور VEGF افزایش می‌یابد (Bao *et al.*, 2009).

تیبید در تحقیقات خود اندروژن‌ها را شاخص حائز اهمیت سیستمیک کنترل در رشد مو دانست و نشان داد که هورمون‌های جنسی مانند استروژن و تستوسترون بر سلول‌های بنیادی فولیکول مو، به سبب وجود گیرنده‌های استروژن و آندروژن در فولیکول مو، اثرگذار هستند (Tiede *et al.*, 2007).

در بررسی یافته‌های این پژوهش نیز نشان داده شد که عصاره بیضه به دلیل دارا بودن آندروژن‌ها می‌تواند در رشد مو تأثیر بسزایی داشته باشد. چن نیز بیان کرد هورمون استروژن ۱۷ بتا استرادیول نه تنها می‌تواند تجدید پیش‌ساز استئوبلاست‌های اولیه را کاهش دهد، بر تعداد پیش‌سازهای آندوتلیال نی اثر می‌گذارد و آن را افزایش می‌دهد تا بتواند به سلول‌های غشای درونی رگ و قلب تفکیک شود و از طریق عمل کاسپاز ۸، اثر ضد آپوپتوز و ترمیم رگ‌های خونی آسیب‌دیده را افزایش دهد (Chen *et al.*, 2012).

گروه‌ها تفاوت معناداری مشاهده نشد. از روز هفتم به بعد، نیز به تدریج با گذشت زمان از ضخامت اپی‌تلیوم کاسته شد.

در دوره تحت مطالعه حداکثر تکثیر سلول‌های التهابی در روز سوم در همه گروه‌ها مشاهده شد، که میانگین تعداد این سلول‌ها در گروه تجربی ۱ (تیمار با عصاره ۱۰۰ درصد)، شاهد مثبت ۱ (تیمار با عسل) و شاهد در این روز از گروه‌های دیگر آزمون (تجربی ۳ و ۲، شاهد آزمایشگاهی) بیشتر بود.

مطالعات قبلی گزارش کرده‌اند که تقریباً دو روز بعد از آسیب، سلول‌های آندوتلیال شروع به مهاجرت به زخم در امتداد ماتریکس موقتی می‌کنند. این سلول‌ها تحت تأثیر فاکتورهای مثل فاکتور رشد آندوتلیال عروق مهاجرت را انجام می‌دهند و شروع به ایجاد رگ‌های جدید در محل زخم می‌کنند (Rezaii *et al.*, 2008). در این پژوهش، نتایج بررسی جوانه‌های عروقی نشان داد که حداکثر تکثیر عروقی (واسکولاریزاسیون) در روز هفتم در گروه‌های شاهد و مشابه با آن در گروه‌های تجربی ۱ و ۲ مشاهده شد.

از دیگر پارامترهایی که در روند بهبود زخم تحت بررسی قرار می‌گیرند، فیبروبلاست‌ها هستند که مهم‌ترین سلول‌های مزانشیمی در ترمیم زخم بوده و دارای دو نقش عامل و عمل-کننده هستند. در نقش عامل، فیبروبلاست‌ها کلاژن پایه ماتریکس خارج‌سلولی را سنتز و ماتریکس موقتی بر پایه فیبرین را جایگزین می‌کنند. در نقش عمل‌کننده نیز، فیبروبلاست‌ها به نزدیک شدن لبه‌های زخم و پوشاندن زخم از طریق خواص انقباضی خود کمک می‌کنند (Guo & DiPietro, 2010).

فیبروبلاست‌هایی که به مهاجرت پاسخ داده‌اند و به ماتریکس موقتی می‌آیند، از دو جمعیت مختلف مشتق می‌شوند. یک منبع فیبروبلاست از سلول‌های تمایز یافته موجود در نزدیکی زخم است، منبع ثانویه فیبروبلاست به نظر می‌رسد که از سلول‌های مزانشیمی تمایز یافته نزدیک باشند که توسط محصولات متعدد ماکروفاژ تحریک می‌شوند. مهاجرت فیبروبلاست‌ها تقریباً ۳ سه روز بعد از آسیب صورت می‌پذیرد (Darby *et al.*, 2014). مهم‌ترین مراحل در بازسازی اپیدرم شامل تقسیم، مهاجرت، تشکیل تیغه پایه، تمایز، مرگ سلولی و شاخه شدن پوست است، نتایج گیو و دی پترو تأیید می‌کنند که التیام زخم مرهون بازسازی اپیدرم و ترمیم درم است که با یافته‌های این پژوهش

نقش مثبت اندروژن‌های درون بافت بیضه، فاکتورهای رشد موجود در بیضه نیز در رشد فولیکول‌های موش صحرایی تحت- تیمار با عصاره بیضه عملکرد مهمی را برعهده دارند. هورمون‌ها در پاسخ‌های سلولی و بافتی، مانند رشد فولیکول مو، افزایش التهاب و تولید پروتئین اثر مهمی در سرعت التیام و رشد فولیکول مو دارند (Ashcroft & Mills, 2002). از این رو، با توجه به توانایی بیضه به منزله منبعی از اندروژن‌ها و فاکتورهای رشد امید دست‌یابی به منبع بی‌پایانی از ترکیبات ترمیم‌کننده افزایش می‌یابد و شناسایی ترکیبات مؤثر در آن نیز که در بهبود زخم و کاهش قطع اندام‌ها، افزایش رشد مو و ممانعت از ریزش مو مؤثر باشند می‌تواند باعث بهبود کیفیت زندگی، کاهش هزینه‌های درمانی و کاهش استفاده از داروهای شیمیایی شود.

### نتیجه‌گیری

یافته‌های حاصل از این پژوهش تجربی نشان داد که عصاره بیضه گوسفند به دلیل دارا بودن اندروژن‌ها و فاکتورهای رشد دارای نقش مؤثری در بهبود فرایند ترمیم زخم و رشد فولیکول مو در موش صحرایی است. لذا بررسی اثر ترکیبات مؤثر عصاره بیضه گوسفند با بکارگیری تکنیک‌های مولکولی و تخلیص مواد مؤثر در روند ترمیم زخم و رشد فولیکول مو در مهندسی بافت می‌تواند حائز اهمیت باشد.

### سپاسگزاری

از همکاران محترم مرکز تحقیقاتی بیولوژی کاربردی تکوین جانوری دانشگاه آزاد اسلامی مشهد کمال تشکر را داریم.

بررسی نتایج این پژوهش نیز نشان داد که عصاره بیضه به دلیل وجود مقادیر بالای آندروژن‌ها موجب افزایش معنی‌دار ترمیم رگ‌های خونی شده است. چون در این پژوهش به کارگیری عصاره بیضه گوسفند موجب افزایش معنی‌دار در تعداد فولیکول مو نسبت به دیگر گروه‌ها شد، پس می‌توان گفت اثر مثبت عصاره بیضه گوسفند بر رشد فولیکول مو، احتمالاً از جمله دلایل اثربخشی در گروه‌های تجربی ۱ و ۲ بوده است که توانسته تولید و رشد فولیکول مو را افزایش دهد.

در باب تأثیر عوامل مختلف بر رشد فولیکول مو، مطالعات در باره تأثیر عوامل مؤثر بر رشد فولیکول‌های مو نشان داد که فاکتورهای رشد در تنظیم مورفوژن و رشد فولیکول مو درگیرند (Lin et al., 2015). چن و همکاران نشان دادند که مورفوژن-های مترشح فاکتور نکروز توموری بر تعادل، رشد و ریزش مو اثر می‌گذارند، اگرچه بررسی‌های اخیر روشن می‌کنند که سطوح متعدد کنترل‌های محیطی بر رشد مو وجود دارد (Chen et al., 2015).

در این میان لین و همکاران (۲۰۱۵) نشان دادند که فاکتور رشد فیروبلستی با القای فاز آنژن در فولیکول‌های مو موجب تسریع رشد فولیکول‌های مو می‌شود و می‌تواند پتانسیل بالقوه‌ای به منزله عامل تسریع‌کننده رشد فولیکول داشته باشد (Lin et al., 2015).

به علاوه، مطالعات نشان داده‌اند که درون بافت بیضه فاکتورهای رشدی مثل فاکتور رشد فیروبلستی، فاکتور رشد عصبی، فاکتور رشد اپیدرمی و فاکتور رشد مبدل بتا وجود دارد که بر مورفوژن بافت بیضه مؤثر است و تحقیقات نشان داده است که بر رشد و تکوین فولیکول‌های مو نیز مؤثر است (Levine et al., 2000)؛ از این رو می‌توان چنین نتیجه گرفت که علاوه بر

### منابع / References

گلپور، م.، ربانی، ح.، فرزین، د. و عزیزی، ف. ۱۳۹۲. مقایسه اثربخشی محلول موضعی کافئین ۲/۵ و مینوکسیدیل ۲/۵ درصد با محلول موضعی مینوکسیدیل ۲/۵ در درمان آلوپسی اندروژنیک. - مجله دانشگاه علوم پزشکی مازندران ۲۳: ۳۶-۳۰.

شیرزاد، ه.، صداقت، ا.، قاسمی، ث. و شیرزاد، م. ۱۳۸۹. اثر ژل رویال بر بهبود زخم ناشی از برش استریل در موش بالب سی. - مجله ارمان دانش ۱۵: ۴۶-۳۹.

Ashcroft, G.S. and Mills, S.J. 2002. Androgen receptor-mediated inhibition of cutaneous wound healing. - J. Clin. Invest. 110: 615-624.

Ashcroft, G.S. 2004. Sex differences in wound healing. - Adv. Mol. Cell. Biol. 34: 321-328.

Bates, K.A., Harvey, A.R., Carruthers, M. and Martins, R.N. 2005. Androgens, andropause and

neurodegeneration: exploring the link between steroidogenesis, androgens and Alzheimer's disease. – *Cell. Mol. Life. Sci.* 62: 281-292.

**Baum, C.L. and Arpey, C.J.** 2005. Normal cutaneous wound healing: clinical correlation with cellular and molecular events. – *Dermatol. Surg.* 31: 674-686.

**Chen, C.C. and Chuong, C.M.** 2012. Multi-layered environmental regulation on the homeostasis of stem cells: The saga of hair growth and alopecia. – *J. Dermatol. Sci.* 66: 3-11.

**Chen, C.C., Wang, L., Plikus, M.V., Jiang, T.X., Murray, P.J. and Ramos, R.** 2015. Organ-level quorum sensing directs regeneration in hair stem cell populations. – *Cell* 161: 277-290.

**Conrad, S., Renninger, M., Hennenlotter, H., Wiesner, T., Just, L. and Bonin, M.** 2008. Generation of pluripotent stem cells from adult human testis. – *Nature* 456: 344-349.

**Darby, I.A., Laverdet, B., Bonté, F. and Desmoulière, A.** 2014. Fibroblasts and myofibroblasts in wound healing. – *Clin. Cosmet. Investig. Dermatol.* 7: 301-311.

**Dyce, P.W., Wen, L. and Li, J.** 2006. In vitro germline potential of stem cells derived from fetal porcine skin. – *Nat. Cell. Biol.* 8: 384-390.

**Eisenegger, C., von Eckardstein, A., Fehr, E. and Von Eckardstein, S.** 2013. Pharmacokinetics of testosterone and estradiol gel preparations in healthy young men. – *Psychoneuroendocrinology* 38: 171-178.

**Golshan, A., Amini, E., Emami, S.A., Asili, J., Jalali, Z. and Sabouri Rad, S.** 2016. Cytotoxic evaluation of different fractions of *Salvia chorassanica* Bunge on MCF-7 and DU 145 cell lines. – *Res. Pharm. Sci.* 11: 73-80.

**Guo, S. and DiPietro, L.A.** 2010. Factors Affecting Wound Healing. – *J. Dent. Res.* 89: 219-229.

**Jaks, V., Kasper, M. and Toftgard, R.** 2010. The hair follicle: a stem cell zoo. – *Exp. Cell Res.* 316: 1422-1428.

**Johnson, K.E. and Wilgus, T.A.** 2014. Vascular endothelial growth factor and angiogenesis in the regulation of cutaneous wound repair. – *Adv. Wound Care.* 3: 647-661.

**Jull, A.B., Rodgers, A. and Walker, N.** 2008. Honey as a topical treatment for wounds. – *Cochrane Database Syst. Rev.* 8: 41-48.

**Léguillier, T., Lecsö-Bornet, M., Lémus, C., Rousseau-Ralliard, D., Lebouvier, N. and Hnawia, E.** 2015. The Wound Healing and Antibacterial Activity of Five Ethnomedical *Calophyllum inophyllum* Oils: An Alternative Therapeutic Strategy to Treat Infected Wounds. – *PLoS One.* 10: 1-20.

**Levine, E., Cupp, A.S., Miyashiro, L. and Skinner, M.K.** 2000. Role of transforming growth factor- $\alpha$  and the epidermal growth factor receptor in embryonic rat testis development. – *Biol. Reprod.* 62: 477-490.

**Lin, W.H., Xiang, L.J., Shi, H.X., Zhang, J., Jiang, L.P. and Cai, P.T.** 2015. Fibroblast Growth Factors Stimulate Hair Growth through  $\beta$ -Catenin and Shh Expression in C57BL/6 Mice. – *Bio. Med. Res. Int.* 201: 1-9.

**Liu, J.Q., Zhao, K.B., Feng, Z.H. and Qi, F.Z.** 2015. Hair follicle units promote re-epithelialization in chronic cutaneous wounds: A clinical case series study. – *Exp. Ther. Med.* 10: 25-30.

**Messenger, A.G. and Rundegren, J.** 2004. Minoxidil: mechanisms of action on hair growth. – *Br. J. Dermatol.* 150: 186-194.

**Okita, K., Ichisaka, T. and Yamanaka, S.H.** 2007. Generation of germline-competent induced pluripotent stem cells. – *Nature* 448: 313-317.

**Pazyar, N., Yaghoobi, R., Rafiee, E., Mehrabian, A. and Feily, A.** 2014. Skin wound healing and phytomedicine: a review. – *Skin Pharmacol. Physiol.* 27: 303-310.

**Rezaii, A., Deazar, A., Mohajeri, D. and Taghizadeh Jahed, M.** 2008. Effect of *Echinacea purpurea* herbal extract versus zinc oxide in rat skin wound healing model, histometric and histopathologic study. – *Pharmaceutical. Sci.* 74: 43-52.

**Sarabahi, S.** 2012. Recent advances in topical wound care. – *Indian J. Plast. Surg.* 45: 379-387.

**Sato, T., Katagiri, K., Gohbara, A., Inoue, K., Ogonuki, N., Ogura, A., Kubota, Y. and Ogawa, T.** 2011. In vitro production of functional sperm in cultured neonatal mouse testes. – *Nature* 471: 504-507.

**Suntar, I., Tatli, I.I., Kupeli Akkol, E., Keles, H., Kahraman, Ç. and Akdemir, Z.** 2010. An ethnopharmacological study on *Verbascum* species : from conventional wound healing use to scientific verification. – *J. Ethnopharmacol.* 132(2): 408-413.

**Tiede, S., Kloepper, J., Bodo, E., Tiwari, S. Kruse, C. and Paus, R.** 2007. Hair follicle stem cells: Walking the maze. – *Eur. J. Cell Biol.* 86: 355-376.

**Toyoshima, K.E., Asakawa, K., Ishibashi, N.,**

**Toki, H., Ogawa, M. and Hasegawa, T.** 2012. Fully functional hair follicle regeneration through the rearrangement of stem cells and their niches. – *Nat. Commun.* 3: 1-12.

\*\*\*\*\*

Sohrabifar, N., Baharara, J., Mahdavi Shahri, N., Zafar Balanejad, S. and Amini, E. 2016. The impact of sheep testis extract on hair follicle growth and skin healing of Wistar rats. – *Nova Biol. Rep.* 3: 24-38.

سهرابی فر، ن.، بهارآرا، ج.، مهدوی شهری، ن.، ظفر بالا نژاد، س. و امینی، ا. ۱۳۹۵. اثر عصاره بیضه گوسفند در رشد فولیکول‌های مو و ترمیم زخم پوست موش صحرایی نر نژاد ویستار. – یافته‌های نوین در علوم زیستی ۳: ۲۴-۳۸.