

## بررسی اثرات داروی نیروزای اکسی متالون<sup>۱</sup> در دوزهای بسیار بالاتر از حد فیزیولوژیک بر دستگاه تناسلی موش نر نژاد NMRI

مهناز آذرینیا، مهرداد فیضی، عباس شکور، محمد ربیعی: دانشگاه تربیت معلم تهران

### چکیده

اکسی متالون<sup>۱</sup> یک استروئید آنابولیک- آندروژنیک فعال خوراکی است. این دارو در سال ۱۹۵۹ با متیله شدن کربن ۱۷α و اشباع شدن کربن ۵α تستوسترون به دست آمد. از این دارو در دوزهای کم برای درمان بیماری‌هایی نظیر کم خونی، کمبود رشد در کودکان و نیز برای جلوگیری از گسترش ویروس ایدز در بدن و خسارات و نارسایی‌های قلبی استفاده می‌شود. متأسفانه برخی ورزشکاران از این دارو به دلیل خاصیت آنابولیک و تأثیر آن بر رشد عضلانی، به عنوان داروی نیروزا در دوزهای بالا استفاده می‌کنند. در این مطالعه تأثیر داروی اکسی متالون در دوز بسیار بالاتر از حد فیزیولوژیک بدن، بر روی بیضه موش سوری نر نژاد NMRI بررسی شد. به این منظور ۱۲ mg/kg/day دارو به صورت درون‌صفاقی به موش‌های بالغ (۴۵ روزه) و نابالغ (۲۸ روزه) به مدت سی و پنج و هفتاد روز تزریق شد. نتایج تجزیه و تحلیل آماری نشان داد که در مدت زمان تزریقات سی و پنج روز، ناهنجاری معنی‌داری در گروه‌های تجربی در مقایسه با گروه کنترل وجود ندارد؛ ولی در مدت زمان تزریقات هفتاد روز، ناهنجاری‌های معنی‌داری ( $P < 0.05$ ) در گروه‌های تجربی در مقایسه با گروه کنترل مشاهده می‌شود. این ناهنجاری‌ها شامل کاهش اندازه بیضه، کاهش اسپرماتوگونی نوع A، اسپرماتوگونی نوع B، کاهش تعداد اسپرماتوسیت اولیه، اسپرماتید و اسپرم است. سنجش تستوسترون نیز انجام شد که نشان دهنده کاهش میزان تستوسترون در گروه نابالغ بلند مدت است. به علاوه در برخی از نمونه‌های تجربی رها شدن اسپرماتوسیت اولیه و اسپرماتید به وسط لوله منی‌ساز و همچنین توپر ماندن و باز نشدن لوله‌ها (در گروه نابالغ) مشاهده می‌شود.

### نتیجه گیری کلی

با توجه به این که تعداد سلول‌های اسپرم در گروه‌های نابالغ بلند مدت و کوتاه مدت کم شده است و نظم و ترتیب سلول‌های دودمانی در لوله‌های منی‌ساز نیز به هم خورده است، می‌توان نتیجه گرفت که استفاده از داروی اکسی‌متالون در دوزهای بالا و یا در دراز مدت بر بافت‌ها و فعالیت فیزیولوژیک دستگاه تناسلی تأثیر منفی می‌گذارد.

<sup>۱</sup>-Oxymetholone

### مقدمه

تا سال ۱۹۳۵ گزارشی در مورد اثر استروئیدهای آنابولیک بر رشد و تقویت عضلات ارائه نشده بود. از آن پس استروئیدهای آنابولیک به عنوان داروی نیروزا مورد استفاده قرار می‌گیرد [۱]. مصرف این داروها به عنوان داروی نیروزا از سال ۱۹۵۴ و در بین وزنه برداران المپیک آغاز شد و به مرور در اغلب رشته‌های ورزشی گسترش پیدا کرد [۲].

امروزه سوء استفاده از استروئیدهای آنابولیک - آندروژنیک موضوع مورد بحث جهانی است. بر اساس گزارش کمیته ملی المپیک، پنجاه درصد از موارد دوپینگ ورزشکاران مربوط به استفاده از عوامل آنابولیک است [۳].

داروهای آنابولیک موجب رشد توده عضلانی و تقویت عضلات بدن می‌شود. همچنین تخریب و مرگ سلولی را به تأخیر می‌اندازد؛ ولی باعث عوارضی مانند سرطان کبد، آکنه، طاسی زودرس، پرمویی در زنان، افزایش چربی خون و بیماری‌های قلبی می‌شود [۴]، [۲۱]. علاوه بر این، عوامل آنابولیک باعث بروز عوارض روانی مانند پرخاشگری، عصبانیت، ستیزه جویی و رفتارهای خشن و تهاجمی می‌شوند [۵]، [۶].

اکسی متالون یکی از داروهای آنابولیک است. در سال ۱۹۵۹ رینگلد<sup>۱</sup> آن را سنتز کرد. اکسی متالون یک 17 $\alpha$ -Alkylation و از مشتقات سنتزی تستوسترون است. این دارو از طریق متیله شدن کربن 17 $\alpha$  و اشباع شدن کربن 5 $\alpha$  تستوسترون به دست می‌آید. در موقعیت C2 نیز یک گروه هیدروکسی متیل (CHOH) قرار می‌گیرد [۷].


اکسی متالون با دوزهای کم (۵-۱ mg/kg) در درمان بیماری‌هایی نظیر کم خونی، کمبود رشد کودکان، نارسایی‌های قلبی و نیز برای تأخیر در رشد و گسترش ایدز استفاده می‌شود [۸]. در تحقیق حاضر اثرات پاتولوژیکی و بافتی اکسی متالون در دوزهای بسیار بالاتر از حد فیزیولوژیک بر روی دستگاه تناسلی موش سوری نر بررسی شده است.

### مواد و روش‌ها

حیوانات مورد استفاده موش سوری نژاد NMRI بودند که در دو دسته موش بالغ و نابالغ جای گرفتند. تعداد شصت موش نر بالغ چهل و پنج روزه در چهار گروه پانزده تایی تقسیم شدند که شامل گروه‌های کنترل، شاهد (شم)، تجربی کوتاه مدت و بلند مدت هستند.

شصت موش نر نابالغ بیست و پنج روزه نیز مانند موش‌های بالغ به چهار گروه تقسیم شدند.

داروی اکسی متلون از شرکت داروسازی الحاوی تهیه شد و در حلال DMSO ساخت شرکت مرک آلمان حل شد. حیوانات آزمایشگاهی گروه کوتاه مدت بالغ و نابالغ به مدت سی و پنج روز (طول یک دوره اسپرماتوژنز در موش شکل ۱) دارو را به میزان ۱۲ mg/kg/day دریافت کردند [۲۲]، [۲۳]، [۲۴].



شکل ۱- نمودار زمانی اسپرماتوژنز در موش. ردیف بالا تقسیمات میوز و میتوز را نشان می‌دهد. ردیف پایین خط زمانی است که وقایعی را که در طول سی و پنج روز تقسیمات رخ می‌دهد به نمایش می‌گذارد

به حیوانات آزمایشگاهی گروه تجربی بلند مدت بالغ و نابالغ به مدت هفتاد روز دارو به میزان ۱۲ mg/kg/day به صورت درون صفاقی تزریق شد. تزریقات به صورت روزانه انجام گردید. در طول این مدت حیوانات در شرایط ۱۰ ساعت نور، ۱۴ ساعت تاریکی و در دمای  $C \pm 2 \pm 24$  نگهداری می‌شدند.

به گروه شم نیز حلال DMSO به همان میزان گروه تجربی تزریق شد. تعدادی از حیوانات در طول مدت تزریق از بین رفتند که از این میان سه موش بالغ و هفت موش نابالغ بودند.

پس از انجام دوره تزریقات، بیضه حیوانات خارج شد و بعد از انجام مراحل تثبیت، نمونه‌ها برش‌گیری شد و با رنگ همتوکسیلین - ائوزین رنگ‌آمیزی شدند. نتایج به دست آمده از اندازه‌گیری و شمارش سلول‌ها به صورت داده‌های خام به کامپیوتر داده شد. بعد از آن تحلیل و مقایسه میانگین‌ها در  $P < 0.05$  با در نظر گرفتن انحراف معیار (SE) انجام شد. سنجش‌های آماری به وسیله نرم افزار SPSS و Excel و با استفاده از تست ANOVA انجام گردید.

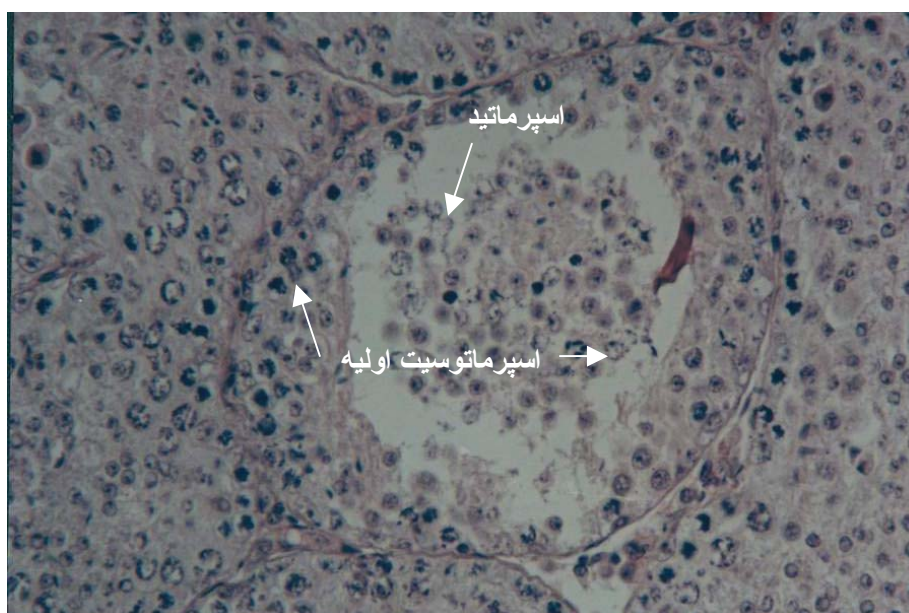
### نتایج

در بررسی نمونه‌ها نتایج زیر به دست آمد:

در بررسی‌های کوتاه مدت گروه تجربی بالغ سلول‌های لایدیگ، سلول‌های سرتولی، اسپرماتوگونی نوع A،

اسپرماتوگونی نوع B، اسپرماتوسیت اولیه، اسپرماتید، اسپرم، قطر لوله‌های منی‌ساز و نسبت طول به عرض و اندازه بیضه بررسی شد. نتایج به دست آمده نشان می‌دهد که تمام پارامترهای یاد شده نسبت به گروه کنترل بدون تغییر ماند.

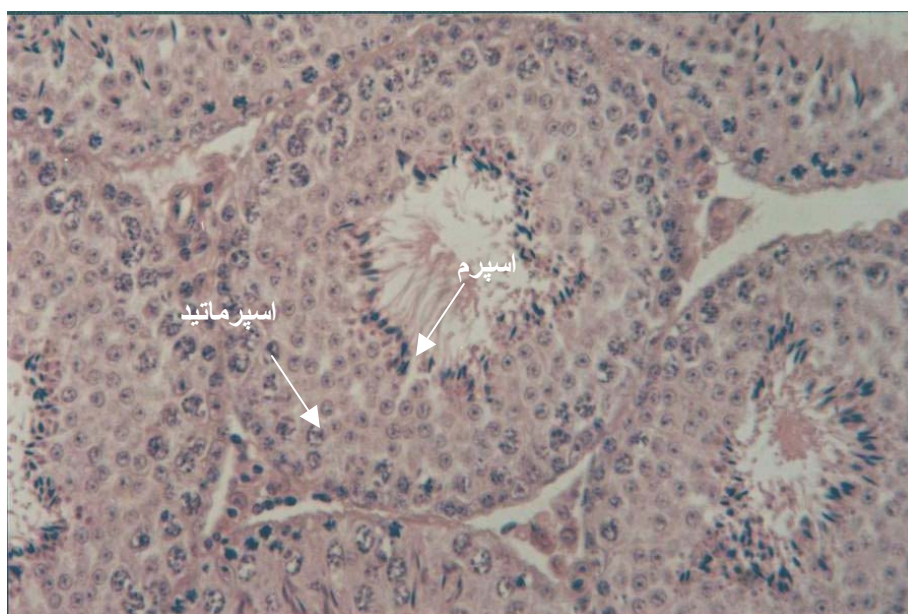در بررسی‌های کوتاه مدت گروه تجربی نابالغ نیز پارامترهای مذکور بررسی شد. مقایسه نتایج به دست آمده با گروه کنترل نشان دهنده این است که تعداد سلول‌های لایدیگ و اسپرماتوگونی نوع A و B کاهش معنی‌داری را در مقایسه با گروه کنترل نشان می‌دهد. سلول‌های اسپرماتوسیت اولیه، اسپرماتید، سرتولی و اسپرم نسبت به گروه کنترل تفاوت دارند ولی این تفاوت در  $P < 0/05$  معنی‌دار نیست. همچنین در گروه تجربی نابالغ در بعضی موارد به هم ریختگی، عدم نظم درون لوله منی‌ساز و توپر ماندن لوله‌های منی‌ساز مشاهده می‌شود (شکل ۲).



شکل ۲ - عدم وجود نظم و ریختن اسپرماتوسیت اولیه و اسپرماتید به وسط لوله منی‌ساز در گروه نابالغ بلند مدت

در بررسی‌های بلند مدت گروه تجربی بالغ با بررسی برش‌های برداشت شده، پارامترهای یاد شده بررسی شد. در این گروه قطر لوله‌های منی‌ساز ضخامت غلاف سفید، سلول‌های سرتولی و اندازه بیضه تغییر نکرده‌اند ولی بقیه پارامترهایی که اندازه‌گیری شده‌اند، دارای تفاوت معنی‌داری در  $P < 0/05$  نسبت به گروه کنترل هستند.

شکل ۳ نمونه‌ای از گروه کنترل را نشان می‌دهد.



شکل ۳ - برش عرضی لوله منی‌ساز، به نظم سلول‌های دودمانی و اسپرم‌های تمایز یافته در وسط لوله توجه شود

در بررسی‌های بلند مدت گروه تجربی نابالغ بررسی پارامترهای مذکور تفاوت‌های بسیار زیادی در  $P < 0/05$  بین گروه‌های تجربی و کنترل نشان می‌دهد.

در این بررسی‌ها تعداد سلول‌های لایدیگ، اسپرماتوگونی نوع A و B، اسپرماتوسیت اولیه، اسپرماتید، اسپرم، سلول‌های سرتولی و قطر لوله‌های منی‌ساز در مقایسه با گروه کنترل تفاوت معنی‌داری نشان می‌دهد. در این گروه تعداد زیادی از لوله‌های منی‌ساز دچار به هم ریختگی شده بود و بی‌نظمی در سلول‌های سازنده گامت به چشم می‌خورد. همچنین در لوله‌های زیادی اسپرماتوسیت اولیه و اسپرماتیدها بدون تمایز به وسط لوله‌های منی‌ساز ریخته است و اسپرم‌ها کاهش یافته‌اند (شکل ۴).

سنجش هورمونی نیز نشان می‌دهد که میزان هورمون تستوسترون در گروه‌های تجربی نابالغ در مقایسه با گروه کنترل کاهش یافته است. این کاهش در گروه تجربی نابالغ بلند مدت معنی دار بوده است (نمودار ۱).

### بحث و تفسیر

موضوع بررسی شده در این پژوهش اثر داروهای آنالوگ تستوسترون است که ورزشکاران آن را در سطح وسیع و دوزهای بالا مصرف می‌کنند. استروئیدهای آنابولیک- آندروژنیک سنتزی از جمله اکسی‌متالون در واقع همان کاری را می‌کنند که هورمون‌های آندروژنی بدن انجام می‌دهند. ولی این داروها فقط یکی از چندین

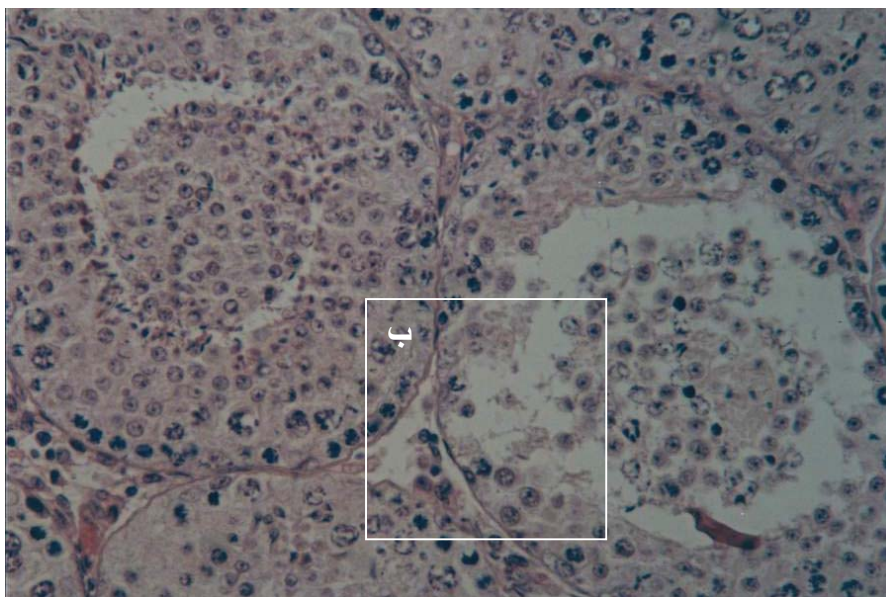
وظیفه‌ای را که آندروژن‌های طبیعی بدن انجام می‌دهند به خوبی از خود بروز می‌دهند و آن هم اثر آنابولیکی است که با احتباس نیتروژن و تأثیر بر DNA سلول موجب سنتز پروتئین و رشد عضلات می‌شود [۹]، [۱۰]. تمام بافت‌های بدن دارای گیرنده آندروژنی هستند. گیرنده آندروژنی اندام‌های تولید مثلی و غیر تولید مثلی یکی است و همه آندروژن‌ها از جمله آندروژن‌های سنتزی را می‌پذیرد [۱۱]، [۱۲]، [۱۳]، [۱۴].

مصرف دارو در دوزهای بالاتر از حد فیزیولوژیک القا کننده مفیدی برای اندازه و قدرت ماهیچه است [۱۵]، [۱۶]، [۱۷].

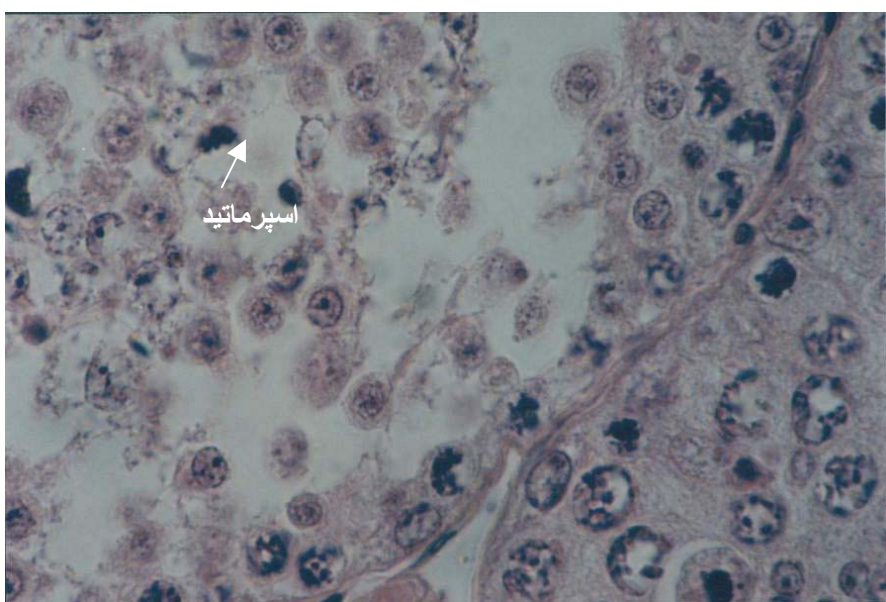
ولی مصرف دارو در دوزهای بالاتر از حد فیزیولوژیک علاوه بر گیرنده‌های آندروژنی، گیرنده‌های دیگری از جمله گیرنده استروژن، پروژسترون، مینرالوکورتیکوئید و گلوکوکورتیکوئید را نیز اشغال می‌کند [۱۰]. اتصال استروئیدهای آنابولیک به گیرنده کورتیزول مانع تخریب عضلات می‌شود و بهبود عضله آسیب دیده را هم تسریع می‌کند. هر چند این امر در زمان مصرف دارو سودمند است، ولی با توقف مصرف، این اثر معکوس می‌شود. برای مقابله با کم شدن اثر کورتیزول هنگام مصرف دارو رسپتور کورتیزولی زیاد می‌شود، ولی بعد از توقف مصرف دارو، این رسپتورهای زیاد کورتیزولی کاتابولیسم و مصرف پروتئین را تسریع می‌کند [۱۸]، [۱۹].

استروئیدهای آنابولیکی گیرنده‌های آندرونی را اشغال می‌کنند و موجب بروز پاسخ‌های فیدبک منفی به مغز می‌شوند و محور هیپوتالاموس-هیپوفیز-گنادرین غیر فعال شده و هورمون‌های تحریک کننده بیضه‌ها تولید و ترشح نمی‌شود. به همین دلیل نیز اثرات تستوسترون بر بیضه که شامل مراحل مختلف اسپرم سازی و نگهداری و انسجام بافتی لوله‌های منی‌ساز است دچار اختلال می‌شود و اسپرم سازی به طور منظم انجام نمی‌گیرد. به خصوص در موش‌های نابالغ اثرات ناهنجاری‌زایی بیش‌تر بروز می‌کند و موجب کاهش و یا مانع شکل‌گیری اسپرم‌های طبیعی و سالم می‌شود.

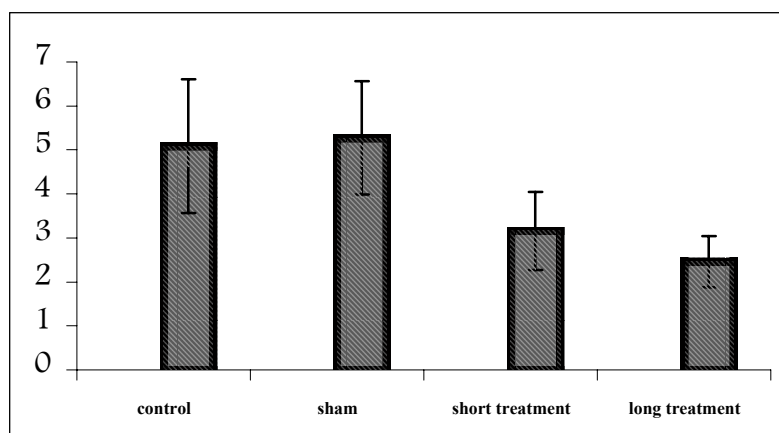
سلول‌های سر تولی با FSH هیپوفیز پیشین تحریک می‌شوند و موجب اسپرمیوژنز یعنی تبدیل اسپرماتید به اسپرم می‌شوند. ترشح نشدن FSH از هیپوفیز قدامی به دلیل فیدبک منفی‌ای که آندروژن‌ها به وجود می‌آورند باعث می‌شود که سلول‌های سر تولی توانایی اسپرمیوژنز خود را از دست بدهند. یعنی اسپرماتیدها بدون پشتیبانی و حفاظت سر تولی توانایی تبدیل شدن به اسپرم را ندارند. تحریک نشدن و غیر فعال ماندن سلول‌های سر تولی به دلیل نبود FSH، علاوه بر اختلال در اسپرمیوژنز باعث می‌شوند که سلول‌های سر تولی توانایی کنترل و محافظت از سلول‌های اسپرم ساز را از دست بدهد و این امر موجب می‌شود که نظم و انسجام بافتی در لوله‌های منی‌ساز به هم بخورد و اسپرماتوسیت اولیه و اسپرماتید به جای اسپرم به وسط لوله‌های منی‌ساز بریزد (شکل ۴) [۲۰]. به دلیل کاهش فعالیت محور هیپوتالاموس-هیپوفیز-گنادرین اثر فیدبک منفی که داروی اکسی متالون ایجاد می‌کند، میزان ترشح تستوسترون کم شده است (نمودار ۱).



شکل ۴ الف- عدم تمایز سلول‌های جنسی و ریختن اسپرماتوسیت و اسپرماتید به وسط لوله منی‌ساز در گروه تجربی نابالغ بلند مدت



شکل ۴ ب- بی‌نظمی در سلول‌های دودمانی سازنده اسپرم و به هم ریختگی سلول‌ها در گروه تجربی نابالغ بلند مدت



نمودار ۱- سنجش هورمونی در گروه‌های کنترل شده تجربی کوتاه مدت نابالغ و بلند مدت نابالغ

### منابع

1. Wright JE, Anabolic steroids and athletics, *Exercise Sport Sci. Rev.* (1980)8:149-202.
2. Shahidi NT. A review of the chemistry, biological action, and clinical applications of anabolic-androgenic steroids. *Clin Ther*( 2001) 23: 1355-1390.
3. World Antidoping Agency. [www.wada-ama.com](http://www.wada-ama.com). 2002.
4. Mooradian AD, Morley JE, Korenman SG, Biological actions of androgens, *Endocr. Rev.* (1987) 8:1-28.
5. K. Christiansen, Behavioural effects of androgen in men and women, *J. Endocr.* (2001) 170:39-48.
6. Collar ML & Hines M, Human behavioral sex differences: A role for gonadal hormones during early development, *psychological bulletin*, (1995) 118:55-107.
7. Masse R, Bi H, Just G, Studies on anabolic steroids 10 synthesis and identification of acidic urinary metabolites of oxymetholone in a human, *Steroids*;( 1992)57:453-459
8. Shahidi NT, Calantoff DV, The role of puberty in red cell production in hereditary haemolytic anemia, *Br. J. Haematol.* (1969) 17:335-342.
9. Wilson JD, Androgens In, Hardman JG, Limbird LE, eds. Goodman & Gilman's, *the pharmacological Basis of Therapeutics*, 9<sup>th</sup> ed, Newyork: McGraw-Hill; (1996)1441-1457.
10. Robert K. Murray, Daryl K. Granner, Peter A. Mayes, Victor W. Rodwel, *Harper's Biochemistry*(2000)25<sup>th</sup> ed.



11. Basaria S, Wahlstrom JT, Dobs AS. Clinical review 138: Anabolic-androgenic steroid therapy in the treatment of chronic diseases. *J. Clin Endocrinol Metab* (2001) 86: 5108-5117.
12. Mase R, Bi H, Studies on anabolic steroids, GC/MS, Characterization of unusual seco acidic methabolites of oxymetholone in human urin, *J. steroid Biochem. Mol. Biol*, (1992) 42:222-242.
13. NIDA Research Report - Steroid abuse and addiction: *NIH ublication No. 00-3721. April (2000)*.
14. Shahidi Nt, A review of the chemistry, biological action, and clinical application of anabolic-androgenic steroids, *Clinical thera*, (2001) vol.23, No.9
15. Giorgi A, Weatherby RP, Murphy PW. Muscular strength, body composition and health responses to the use of testosterone enanthate: a double blind study. *J Sci Med Sport*( 1999) 2: 341-355.
16. Bhasin S, Storer T W, Berman N, et al. The effects of supraphysiological doses of testosterone on muscle size and strenght in normal men. *N Engl J Med* (1996) 335: 1-7.
17. Alén M, Rahkila P. Reduced high-density lipoprotein-cholesterol in power athletes: Use of male sex hormone derivates, an atherogenic factor. *Int J Sports Med*( 1984) 5: 341-342.
18. NIDA Research Monograph Series 102. Anabolic Steroid Abuse. Lin GC, Erinoff L Eds. *National Institute on Drug Abuse, Rockvilee*( 1990).
19. Janne OA, Palvimo J, Kallio P, et al. Androgen receptor and mechanism of androgen action. *Ann Med*( 1993) 25: 83-89.
20. Guyton and Hall, Textbook of medical physiology, supervised by: M.Rakhshan M.D., (1996) 9<sup>th</sup> ed.
21. Karila T, Karjalainen M, Mantysaari M, Viitasalo M, Seppala T, Anabolic androgenic steroids produce dose-dependent increase in left ventricular mass in power athletes, and this effect is potentiated by concomitant use of growth hormone. *Int J Sports Med* (2003) 24:1-7.
22. Fredrigue Z, Williem Den Besten, Bo Chen, Jerold E, Esther L, Control of Spermatogenesis in Mice by the Cyclin D-Dependent Kinase Inhibitors P18Ink42 and P19Ink4d, *Molecular and Cellular Boilogy*, May (2001) vol.21, No.9, p.3244-3255.

23. William J. Zielinsky & John G. Vandenberg, Testosterone and competitive ability in male house mice, *Mus musculus*; laboratory and field studies, *Anim.Behav*, (1993)45,873-891.
24. Ann S. Clark, Meg E. Blasberg and Erica M. Brandling-Bennett, Stanozolol, Oxymetholone and Testosterone Cypionate Effects on the Rat Estrous Cycle, *Physiology and Behaviour*, (1998)vol.63, No.2, p.287-295.