

بررسی بیان پروتئین AQP₁ در هیدروسفالی ناشی از سندرم فتال الکل با استفاده از تکنیک ایمونوهیستوشیمی دررت‌های نژاد ویستار

* محمد نبیونی، زهرا رئیسی: دانشگاه خوارزمی، دانشکده علوم زیستی

چکیده

استفاده از الکل در دوران بارداری منجر به تکوین غیرطبیعی جنین می‌شود، که با عنوان سندرم الکل جنینی^۱ (FAS) شناخته می‌شود. یکی از نشانه‌های این سندرم هیدروسفالی است. هیدروسفالی در دوره فیتال با بزرگ شدن اندازه بطن‌ها همراه است که می‌تواند به علت بلوکه شدن جریان CSF ایجاد شود. در این تحقیق با توجه به این‌که AQP_s کانال‌های انتقال آب در مغز هستند به بررسی تغییرات بیان این پروتئین در هیدروسفالی ناشی از FAS پرداخته شده است. FAS به دنبال تیمار با اتانول القا شد. برای القا FAS رت‌های نژاد ویستار حامله تحت رژیم الکلی ۵ درصد (v/w) در آب آشامیدنی از روز ۸ حاملگی تا روز زایمان قرار گرفتند. رت‌ها در روزهای ۱۸ و ۱۹ بارداری به روش بیهوشی عمیق کشته شدند و جنین‌ها خارج شده و مغز جنین‌ها به منظور رنگ‌آمیزی هماتوکسیلین آئوزین و ایمونوهیستوشیمی برش‌گیری شدند. آنالیز داده‌های هیستولوژیکی نشان داد که ضخامت کورتکس مغز جنین‌های تحت القای الکل کاهش معنی‌داری در حدود ($p < 0.01$) نسبت به گروه شاهد دارد. همچنین بررسی‌های ایمونوهیستوشیمی نشان‌دهنده کاهش بیان AQP₁ در این نوع از هیدروسفالی بود. تفسیر نتایج پیشنهاد می‌دهد که ممکن است کاهش بیان AQP₁ پاسخ جبرانی به افزایش فشار در مغز باشد که ناشی از افزایش مایع مغزی نخاعی است. البته نیاز به بررسی‌های بیشتر در سطح ژن و RNA برای اثبات هرچه بیشتر این تغییرات وجود دارد.

مقدمه

الکل ماده‌ای تراتوژن است که تقریباً ۲۵۰ سال ذهن دانشمندان را درباره اثرات نامطلوب آن در طول مدت بارداری، به خود مشغول کرده است. اولین بار لمیون^۲ در سال ۱۹۶۸، شواهدی مبنی بر اثرات تراتوژنیک الکل بر روی جنین ارائه داد [۲]، [۹]. این محقق نشان داد که در کودکان تحت تأثیر الکل در دوران بارداری، سندرمی از ناهنجاری‌های مادرزادی به وجود می‌آید. کاهش وزن هنگام تولد، تأخیر رشد و عقب‌ماندگی ذهنی نیز در این کودکان گزارش شده است [۳]. در سال‌های بعد اسمیت^۳، جونز^۴ الگوی مشخصی در مورد نقص رشد،

واژه‌های کلیدی: هیدروسفالی، AQP₁، سندرم الکل جنینی

پذیرش ۹۱/۴/۶

دریافت ۹۰/۸/۸

nabiuni@tmu.ac.ir

* نویسنده مسئول

۱. Fetal alcohol syndrome (FAS)

۲. LEMION

۳. Smith

۴. Jones

میکروسفالی، انومالی‌های فاسیال، نارسایی‌های قلبی و نقص اندام‌های حرکتی را در فرزندان مادرانی که الکل مصرف کرده بودند، گزارش داد. این شکل از آنومالی‌ها را که در کودکان تحت تأثیر الکل در دوران بارداری ایجاد می‌شود، اصطلاحاً سندرم الکل جنینی FAS نامیدند [۲]. اخیراً اصطلاح "طیف بیماری قتال الکل"^۱ (FASD) برای کودکانی که دارای مجموعه‌ای از علائم مرتبط هستند، به کار می‌رود و FAS یکی از زیر مجموعه‌های آن به‌شمار می‌رود [۱].

مهم‌ترین نقص‌های شناخته شده در کودکان مبتلا به FAS در رابطه با سیستم عصبی مرکزی است که تعدادی از آن‌ها عبارتند از: نقص در حرکت، اتاکسیا^۱، مخچه غیرنرمال، رشد غیرطبیعی، کورپوس کالسوم، میکروسفالی و هیدروسفالی است [۴]، [۱۰]، [۱۱].

یکی از نواقص دیده شده در مبتلایان به سندرم FAS هیدروسفالی است. بیماری هیدروسفالی با تغییرات در میزان و جریان CSF در مغز همراه است و معمولاً به‌علت جلوگیری از حرکت مایع مغزی نخاعی (CSF) در حفره‌های مغزی یا فضای زیر عنکبوتیه ایجاد می‌شود. CSF به‌عنوان دهنده مواد غذایی و گیرنده مواد زائد برای نوروها عمل می‌کند که بر همین اساس وجود آن برای حیات نوروها بسیار حیاتی است. CSF در چندین نقطه از مغز ترشح و بازجذب می‌شود که در این میان کروئید پلکسوس در بطن‌ها، وظیفه اصلی را در ترشح و تا حدودی بازجذب آن به‌عهده دارد. جلوگیری از حرکت CSF در مغز منجر به ماندن مواد زائد در مایع بین سلولی می‌شود که می‌تواند مانع از عملکرد صحیح نوروهای مغزی شود [۶]، [۵].

وظیفه ترشح و بازجذب آب در بیش‌تر نقاط بدن به‌عهده گروهی از پروتئین‌های انتقال آب است که آکوپورین‌ها (AQP_s) نامیده می‌شوند و به‌خوبی شناخته شده‌اند. به‌علت نقش مهم کانال‌های آبی (AQP_s) در تنظیم همئوستاز CSF و تغییرات حجم آب در فضای خارج سلولی مغز [۵]، انتظار می‌رود که افزایش یا کاهش عملکرد این کانال‌ها تأثیر به‌سزایی در سیستم عملکردی مغز داشته باشد. در این میان AQP_{1,4,9} در مغز بیان می‌شوند. این پروتئین‌ها در محل‌های مختلفی در مغز دیده شده‌اند که در این محل‌ها وظیفه انتقال آب را به‌عهده دارند. در این میان AQP₁ یک کانال آبی است که بیش‌تر در کروئید پلکسوس در بطن‌های جانبی بیان می‌شود و نقش مهمی در ترشح CSF دارد [۷].

به‌نظر می‌رسد که عامل اصلی ایجاد کننده هیدروسفالی و میکروسفالی در مغز، آسیب در جریان CSF است و نقش کانال‌های آبی در این میان بسیار حائز اهمیت است. به‌همین علت مطالعه‌ای بر روی بیان پروتئین AQP₁ در هیدروسفالی و میکروسفالی ناشی از سندرم FAS انجام شد. پیش‌بینی می‌شود تغییرات CSF در نتیجه افزایش عملکرد کانال‌های آبی، موجب کاهش شدت هیدروسفالی و آسیب‌های ناشی از آن شود. هیدروسفالی ناشی از FAS با مشاهده بطن‌های غیرطبیعی و بزرگ تشخیص داده می‌شود و از آن‌جا که افزایش اندازه بطن‌ها در این مبتلایان در روزهای مهم رشد مغزی یعنی روزهای ۱۸ و ۱۹ بارداری در مدل حیوانی رت نژاد ویستار

اتفاق می‌افتد [۸]، با فرض این‌که افزایش اندازه بطن‌ها و خاصیت تراوتورنیک الکلی می‌تواند مانع تکثیر و مهاجرت نرمال نورون‌های مغزی شود، در این پژوهش قصد داریم تأثیرات این سندرم را بر روی ضخامت کورتکس مغز به‌عنوان یکی از عوامل عقب ماندگی ذهنی در مبتلایان این سندرم و نیز تأثیرات هیپروسفالی ناشی از این سندرم را در لایه‌بندی مغز و اندازه بطن‌های مغزی و تغییرات بیان AQP₁ در جنین‌های مبتلا به FAS را بررسی کنیم.

مواد و روش‌ها

حیوانات و القا سندرم به‌وسیله اتانول در رژیم خوراکی همراه با آب آشامیدنی

در این تحقیق از رت‌های نژاد ویستار که از مرکز پرورش و تکثیر حیوانات آزمایشگاهی پردیس کرج دانشگاه خوارزمی تهیه شده بودند استفاده شد. به رت‌ها اجازه داده شد که چندین نسل تکثیر شوند و پس از آن به موش‌های ماده بالغ برای اولین بار اجازه جفت‌گیری داده شد و به‌منظور مشخص کردن روز صفر بارداری (GD0) با استفاده از پلیت جدا کننده پلاک واژنی مشاهده و GD0 اعلام شد و پس از آن موش نر و ماده از یکدیگر جدا شدند و موش‌های ماده باردار به‌صورت انفرادی در قفس‌های جداگانه نگهداری شدند. موش‌های باردار برای انجام پژوهش‌های مختلف آزمایشگاهی به دو گروه تقسیم شدند.

گروه اول به‌عنوان گروه شاهد در نظر گرفته شد که در شرایط آزمایشگاهی به‌طور معمول نگهداری شدند و به آن‌ها اجازه ادامه باروری و زایمان داده شد.

گروه دوم، گروه تحت بررسی بودند که باید با رژیم الکلی تغذیه شوند. موش‌های این گروه در روزهای ۸ تا ۲۱ بارداری تحت رژیم الکلی ۵ درصد قرار گرفت. (در این تحقیق تعداد ۶ سر رت ماده برای هر گروه در نظر گرفته شده بود). به‌این‌ترتیب که شیشه آب موجود در قفس حیوان با محلول ۵ درصدی الکلی پر شده و آزادانه در دسترس حیوان در روزهای مشخص قرار داده شد.

همه موش‌ها در شرایط آزمایشگاهی ۱۲ ساعت نور و ۱۲ ساعت تاریکی با امکان دسترسی نامحدود به غذا به صورت پلنت‌های آماده خریداری شده از شرکت خوراک دام و طیور پارس و دمای محیطی 23 ± 2 درجه سانتی‌گراد نگهداری شد.

موش‌های باردار در روزهای ۱۸ و ۱۹ بارداری به‌روش بیهوشی عمیق کشته شدند و جنین‌های آن‌ها خارج و برای مراحل بعدی تحقیق آماده شد.

نمونه‌برداری و انجام پژوهش‌های بافت‌شناسی:

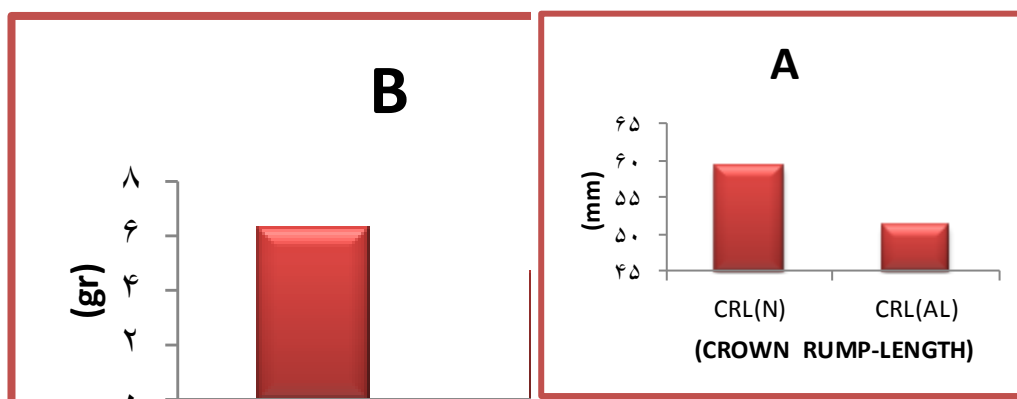
جنین‌های ۱۸ و ۱۹ روزه خارج شده، به مدت ۲ روز در تثبیت‌کننده فرمالین ۱۰ درصد قرار داده شدند، سپس مغز آن‌ها به صورت کاملاً سالم خارج شد. مغزها در محلول‌های الکلی با غلظت‌های صعودی قرار داده شدند.

در مرحله بعد نمونه‌ها قالب‌گیری و برش‌برداری شدند. تعدادی از لام‌های آماده شده به روش هماتوکسیلین-انوزین و تعدادی به روش متیل گرین-پیرونین رنگ‌آمیزی شدند. در مرحله بعد بررسی ایمونوهیستوشیمی با کیت IHC اکسسوری^۱ که شرکت بتیل لب^۲ تولید شده بود، صورت گرفت. لازم به ذکر است که در این آزمایش از پروتکل موجود در کیت استفاده شد.

برای مقایسه نتایج در اندازه‌گیری‌های ضخامت کورتکس و اندازه بطن‌ها در بین نمونه‌های شاهد و تیمار با الکلی از روش وان-وی^۳ استفاده شد و برای رسم نمودارها از نرم افزار اکسل^۴ استفاده و ($p < 0.05$) معنی‌دار تلقی شدند در تمامی موارد حداقل ۳ تکرار برای نمونه‌های تیمار انجام شد و برای اندازه‌گیری‌های بطن‌ها و کورتکس، سکشن موجود در میدان دید میکروسکوپی به‌صورت تصادفی انتخاب گردید.

نتایج

در این پژوهش ابتدا برای نشان دادن تأثیر تیمار انجام شده، پژوهش‌های مورفولوژی بر روی جنین‌های خارج شده صورت گرفت. به این صورت که وزن^۵ (W) و قد^۶ (CRL) جنین موش‌های تیمار شده با نمونه‌های سالم مقایسه شد که نتایج حاصل در جداول ۱ و ۲ آمده است.



نمودار ۱. مقایسه قد (CRL) که در جدول A به آن اشاره شده است و وزن (W) که در جدول B دیده می‌شود، جنین‌های ۱۸ روزه سالم (N) و تحت رژیم الکلی (AL). چنان‌که در نمودارها نشان داده شده است کاهش معنی‌دار در قد و وزن رت‌های تحت رژیم الکلی به وجود آمده است

پژوهش‌های بافت‌شناسی به‌منظور اثبات ایجاد سندرم القا شده و بررسی‌های مورفولوژی مغز انجام شد. برش‌های کروئال از مغز جنین‌های تیمار شده و سالم برای نشان دادن اثر الکلی بر رشد و نمو مغزی مورد استفاده قرار گرفت. مهم‌ترین تفاوت مشاهده شده در این مقایسه در اندازه بطن‌های جانبی و ضخامت کورتکس مغز در این نواحی بود (شکل ۱).

۱. Accessory

۲. Bethyl Lab

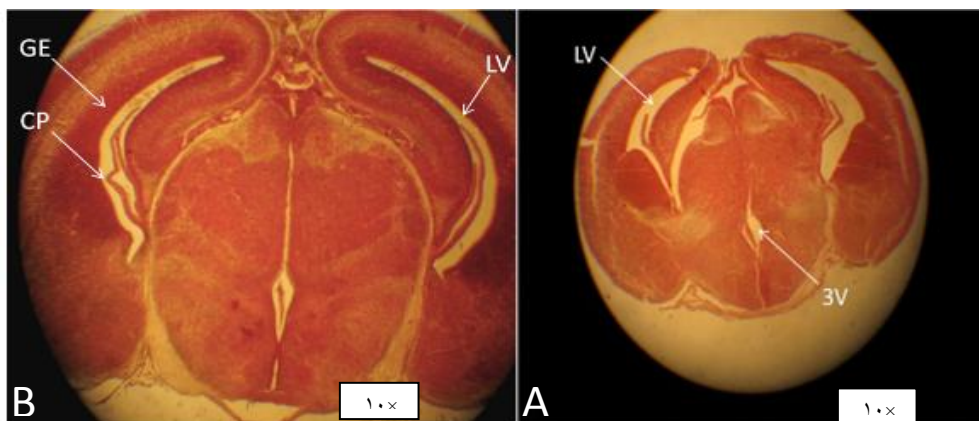
۳. One-way

۴. Excel

۵. Weight

۶. Crown Rump- Length

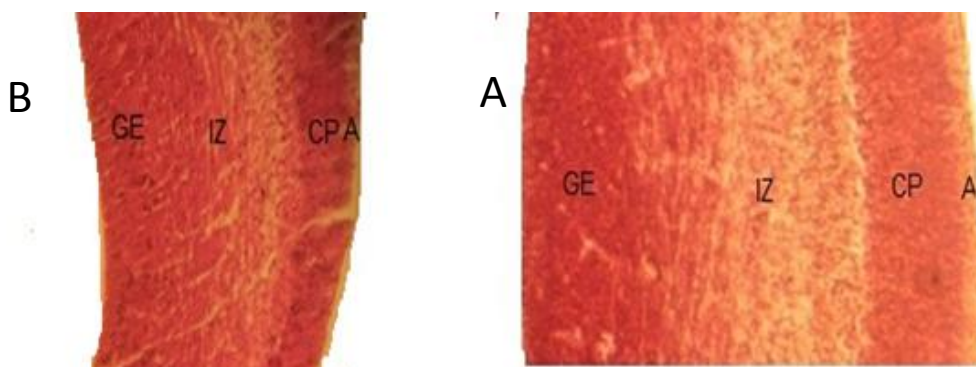
این تفاوت از روز ۱۸ جنینی آغاز می‌شود و قبل از آن تفاوت معنی‌داری در اندازه بطن‌ها بین نمونه‌های شاهد و تیمار (سندروم الکل جنینی) مشاهده نمی‌شود. در حالت عادی به دنبال رشد کورتکس مغز از روز ۱۸ به بعد اندازه بطن کاهش پیدا می‌کند اما این کاهش در مغز جنین‌های تیمار شده مشاهده نمی‌شود. تفاوت در اندازه بطن‌های جانبی در رت ۱۸ روزه در شکل ۱ نشان داده شده است.



شکل ۱. برش کروئال مغز رت ۱۸ روزه، (A) مغز رت تحت رژیم الکلی، (B) مغز رت سالم برش‌ها به روش متیل‌گرین پیرونین رنگ‌آمیزی شده‌اند (متیل‌گرین پیرونین رنگ اختصاصی برای اسیدهای نوکلئیکو است که مناطقی که تقسیم در آن‌ها زیاد است نشان می‌دهد). این تصویر نشان‌دهنده اختلاف اندازه بطن سالم و بیمار است. لازم به ذکر است که هر دو تصویر با بزرگ‌نمایی ۱۰× تصویربرداری شده‌اند.

(LV: lateral ventricle ; 3V:third ventricle; C: choroid plexus; GE: germinal layer)

در این دو تصویر به‌وضوح کاهش اندازه مغز و افزایش اندازه بطن دیده می‌شود، که هر دوی این علائم، وجود سندرم الکل جنینی را در موش نشان می‌دهد. به‌علاوه کاهش ضخامت لایه‌های کورتکس در مقایسه جنین‌های سالم و تیمار شده به‌وضوح مشخص است، که می‌تواند به‌علت تجمع مایع مغزی نخاعی (CSF) در سیستم بطنی باشد.

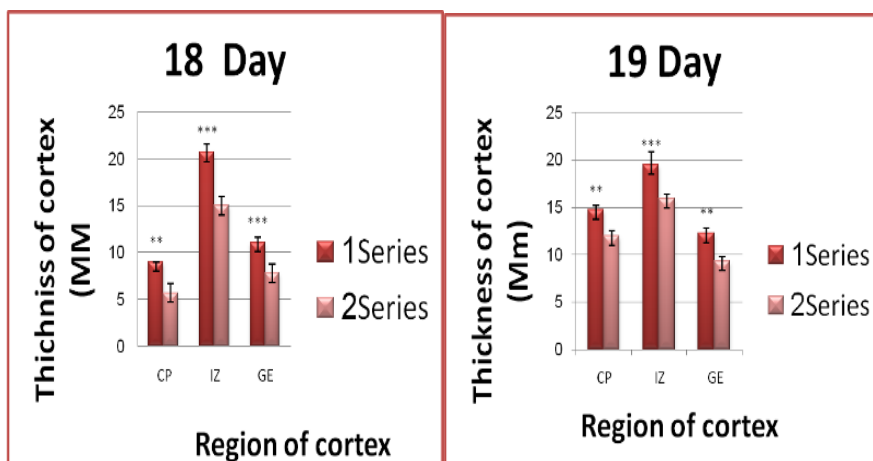


شکل ۲. نمایی از برش کروئال از لایه‌های کورتکس از جنین رت ۱۸ روزه که به روش متیل‌گرین پیرونین رنگ‌آمیزی شده است. در این شکل می‌توان به‌وضوح لایه‌های مختلف مغزی را مشاهده کرد. (A) مغز رت سالم؛ (B) مغز رت تحت رژیم الکلی.

(GE: Germinal epithelium ; IZ: Intermediate zone ; CP: Cortical plate ; A: Marginal zone)

شکل ۲ مقایسه بین ضخامت کورتکس جنین ۱۸ روزه سالم (2A) و تیمار شده (2B) است، که در این شکل اختلاف ضخامت کورتکس به وضوح قابل مشاهده است.

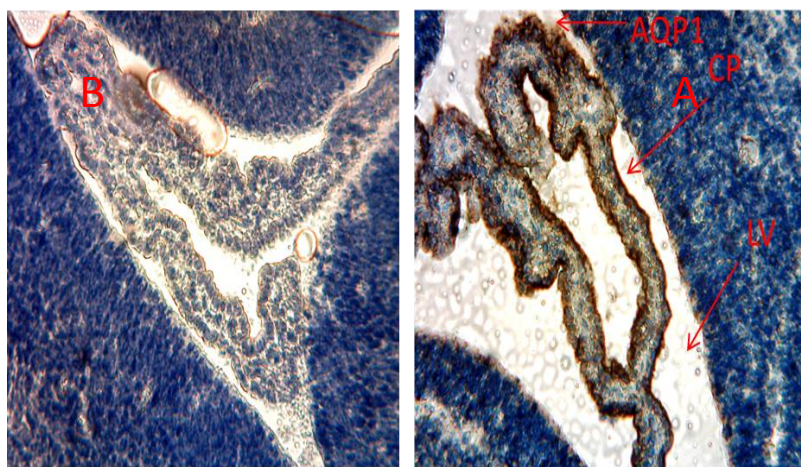
کاهش ضخامت لایه‌های مختلف کورتکس می‌تواند منجر به درجاتی از عقب‌ماندگی ذهنی شود که در FAS قابل مشاهده است، برای نشان دادن این کاهش، قطر لایه‌های کورتکس اندازه‌گیری شد که نتایج آن در دو نمودار زیر نشان داده شده است. نتایج نشان از کاهش ضخامت همه لایه‌ها در روزهای ۱۸ و ۱۹ دارد.



نمودار ۲. ضخامت قطر لایه‌های مختلف مغزی در جنین رت ۱۸ و ۱۹ و مقایسه آن‌ها نشان داده شده است ($p \leq 0.001$ و $p \leq 0.01$) (***)

(Series1: wistar ; series2: affected alcohol rats)

بعد از اثبات وجود سندرم به بررسی بیان پروتئین AQP₁ در شبکه کروئید مغزی می‌پردازیم، گفتنی است که شبکه کروئید در درون بطن‌ها در شکل ۱ مشخص شده است. بررسی‌های ایمنو هیستوشیمی نشان‌دهنده کاهش چشمگیری از بیان AQP₁ در شبکه کروئید است، که در شکل ۳ آورده شده است.



شکل ۳. برش کروئید از مغز جنین ۱۸ روزه سالم (A) و جنین مبتلا به سندرم الکل جنینی (B) که با استفاده از تکنیک ایمنو هیستوشیمی رنگ‌آمیزی شده‌اند. چنان‌که مشاهده می‌شود بیان AQP₁ (رنگ قهوه‌ای در شکل) در حاشیه کروئید پلکسوس وجود دارد که در جنین مبتلا به سندرم بیان آن به وضوح کاهش پیدا می‌کند.

(LV: lateral ventricle ; CP: choroid plexus;)

بحث

روزهای ۱۸ و ۱۹ جنینی مهم‌ترین روزها برای رشد و نمو مغز جنین در رت‌های نژاد ویستار محسوب می‌شود. در این روزها تقسیم سلولی در لایه زاینده به حداکثر رسیده و سلول‌ها بعد از تقسیم، به لایه‌های دیگر کورتکس مهاجرت می‌کنند [۱۴]. در انواع هیدروسفالی شاهد افزایش اندازه بطن‌ها هستیم، اما تنها در برخی از آنان کاهش ضخامت کورتکس مشاهده می‌شود [۱۵]. در این بررسی سندرم الکل جنینی که دارای درجات مختلف میکروسفالی و هیدروسفالی است، با رژیم الکلی به رت ویستار القا شده و شدت هیدروسفالی از طریق اندازه‌گیری اندازه بطن‌ها و شدت وارده به مناطق مغزی بررسی شده است که با نمونه‌های هیدروسفالی در مدل حیوانی مطابقت دارند.

در این پژوهش کاهش ضخامت کورتکس به‌طور کلی و کاهش ضخامت تک تک لایه‌های آن در هیدروسفالی در رت‌های تحت القاء الکلی نشان داده شده است. بررسی‌ها نشان داد که آسیب‌های مغزی در موش‌های تحت القاء الکل که دارای هیدروسفالی میباشند بیش‌تر از موش‌هایی است که یا به هیدروسفالی مبتلا نیستند یا درجات پایین میکروسفالی را نشان می‌دهند.

علت هیدروسفالی در جنین‌های تحت القاء الکل به‌درستی مشخص نشده است، اما عده‌ای از دانشمندان نظریه‌هایی در باره اثر ناهنجاری‌زایی الکل بر ملکول L₁ که یک ملکول سطحی است بیان کرده‌اند. همین‌طور پیشنهاد شده است که N-CAM که یک ملکول چسبنده در سطح سلول است، از ملکول‌های هدف اتانول است [۴]، [۷]، [۸]. در پژوهشی دیگر تعداد سلول‌ها در لایه‌های مختلف کورتکس مغزی در جنین ۱۸ و ۱۹ روزه و همین‌طور در نوزاد چندروزه بررسی شده و نشان داده شده است که در مقایسه مغز نرمال با مغز مبتلا به هیدروسفالی، در مغز نرمال تعداد مشخصی از سلول‌های پروجنیتور عصبی در لایه زاینده باقی می‌مانند که وظیفه این سلول‌ها تکثیر مرتب است. سلول‌های تولید شده به لایه‌های دیگر کورتکس مهاجرت می‌کنند، اما در مبتلایان به هیدروسفالی تعداد سلول‌های پروجنیتور که در لایه زاینده باقی می‌مانند بسیار کم است. احتمال می‌رود که به‌همین علت قطر لایه‌های مختلف کورتکس کاهش یابد [۱۶]. یکی دیگر از دلایل کاهش ضخامت کورتکس مغز می‌تواند افزایش مایع مغزی- نخاعی (CSF) در روزهای حیاتی رشد مغز باشد [۱۷]. این افزایش مایع سبب افزایش غیرطبیعی فشار بر کورتکس مغزی است و مانع از رشد طبیعی آن می‌گردد. ۷۰ درصد از آب مغز و CSF به‌وسیله کروئید پلکسوس ترشح می‌شود، همچنین ۱۲ درصد از اکسیداز گلوکز و ۱۸ درصد از ترشح اندوتلیالی مویرگ‌ها در کروئید پلکسوس انجام می‌شود. تنظیم نرمال ترشح و بازجذب آب در مغز یک عمل حیاتی برای عملکرد درست نوروها در مغز است.

آکواپروتئین‌ها (AQP_s) خانواده‌ای از پروتئین‌های انتقالی‌اند که در بافت‌های مختلف بیان می‌شوند. در مغز AQP_{1,4,9} بیان می‌شود. که در این میان AQP₄ تقریباً در همه نقاط مغز به‌خصوص استروسیت‌ها و

AQP₁ به‌طور عمده در شبکه کروئید بیان می‌شود (ونرو^۱ و همکاران، ۲۰۰۱) که نقش عمده‌ای را در ترشح CSF به‌عهده دارد [۱۲]. تغییرات بیان ژن AQP₄ در مغز در هیدروسفالی القاء شده به‌وسیله تزریق کائولین در رت بررسی شده است که پژوهش‌ها نشان‌دهنده کاهش بیان این ژن در استروسیت‌های مغز مبتلا به هیدروسفالی بوده است [۱۲]، [۱۳]. داده‌های حاصل از آزمایش نشان داد که بیان AQP₁ در هیدروسفالی ناشی از سندرم الکل جنینی کاهش پیدا می‌کند. در مبتلایان به هیدروسفالی که در مغز با اختلالات CSF مواجهند، کاهش در میزان کانال‌های آبی در شبکه کروئید که نقش مهمی در تولید CSF دارد، می‌تواند تأثیر به‌سزایی در تنظیم مجدد فشار CSF در مغز داشته باشد. بررسی‌های دقیق‌تر بر روی عمل‌کرد ژن AQP₁ در بیماران مبتلا به هیدروسفالی می‌تواند گامی به‌سوی درمان این بیماران باشد.

تقدیر و تشکر

از کمیته بیوتکنولوژی دانشکده علوم زیستی دانشگاه خوارزمی که منابع مالی این تحقیق را فراهم کرده‌اند صمیمانه سپاس‌گزاریم.

منابع

1. J. Susan, Astleya, Todd Richards b, Elizabeth H. Aylward b, Heather Carmichael Olson c, Kimberly Kerns d, Allison Brooks a, Truman E. Coggins e, Julian Davies f, Susan Dorn a, Beth Gendler a, Tracy Jirikowic g, Paul Kraegel a, Kenneth Maravilla b., "Magnetic resonance spectroscopy outcomes from a comprehensive magnetic resonance study of children with fetal alcohol spectrum disorders Magnetic Resonance Imaging 27 (2009) 760-778.
2. K. L. Jones, D. W. Smith, "Recognition of the fetal alcohol syndrome in early infancy", Lancet (1972) 999-1001.
3. C. N. Ulleland, "The offspring of alcohol", Ann NYAcadSci, 197 (1972) 167-90.
4. Hiromi, Sakata-Haga, Kazuhiko Sawada Takamasa Ohnishi, Yoshihiro Fukuia, "Hydrocephalus following prenatal exposure to ethanol", ActaNeuropathol 108 (2004) 393-398.
5. E. Conrad, Johanson, A. John, Duncan III, Petra M Klinge, Thomas Brinker, Edward G Stopaand Gerald D Silverberg, "Multiplicity of cerebrospinal fluid functions: New challenges in health and disease", Cerebrospinal Fluid Research (2008) 10.1186/1743-8454-5-10.

^۱. Venero

6. E. Charles, Weaver, N. Paul, McMillan, A. John, Duncan, G. Edward, Stopa and Conrad E. Johanson, "Hydrocephalus disorders: their biophysical and neuroendocrine impact on the choroid plexus epithelium", *Advances in Molecular and Cell Biology*, Vol. 31(2004).269-293.
7. Tracey Speake, J. Lyle, Freeman, D. Peter, Brown, "Expression of aquaporin 1 and aquaporin 4 water channels in rat choroid plexus", *Biochimica et BiophysicaActa* 1609 (2003) 80- 86.
8. D. Tuan, Tran a., "Critical periods for the effects of alcohol exposure on brain weight, body weight, activity and investigation", *Behavioural Brain Research* 116 (2000) 99-110.
9. P. Lemoin, B. J. P. Harrowsseau, J. C. Menuet, "Les enfatsdeparentsalcoholiguse Anomalies", *Observe Apropos, Des127 Case.*, 21 (1968) 476-82.
10. M.W. Church, "Chronic in utero alcohol exposure affects auditory function in rats and in humans", *Alcohol*, July-August, Volume 4, Issue 4 (1987) 231-239.
11. D. J. Livy, E. Kathryn Miller, E. Susan, Maier and James R. West., "Fetal alcohol exposure and temporal vulnerability: effects of binge-like alcohol exposure on the developing rat hippocampus", *Neurotoxicology and Teratology*, July-August, Volume 25, Issue 4(2003) 447-458.
12. Xiaoyan Mao, L. Terry, R. Ennoand Marc, Del Bigio, "Aquaporin 4 changes in rat brain with severe hydrocephalus", *European Journal of Neuroscience*, Vol. 23 (2006) 2929-2936.
13. J. A. MES P. MCAL LISTER II, PH.D., A ND JA NET M. MI LLER , PH.D, "Aquaporin 4 and hydrocephalus", *J Neurosurg (6 Suppl Pediatrics)* 105 (2006) 457-458.
14. L. Valborg, Kvigne MBA., R. Gary, Leonardson PhD^a, Martha Neff-Smith PhD, MPH, RN, CS, FAAN, Ellen Brock MD, MPH, Joseph Borzelleca MD, MPH and Thomas K. Welty MD, MPH, "Characteristics of children who have full or incomplete fetal alcohol syndrome", *The Journal of Pediatrics*, November, Volume 145, Issue 5 (2004,) 635-640.
15. N. James, M. D. Parker, M. Philip, Parker, PH.D., Editors, Publisher, Health Care: Philip Parker, Ph.D. Editor(s): James Parker, M.D., Philip Parker, Ph.D. "Hydrocephalus", *ICON Health Publications* ICON Group International, Inc. 4370 La Jolla Village Drive, 4th Floor San Diego (2004) CA 92122 USA.

16. Farhadmashayekhy, Clare E. Draper, Carys M. Bannister, Mohsen Pourghasem, P. Jane Owen-Lyne and Jaleel A. Miyan, "Deficient cortical development in the hydrocephalic Texas (H-Tx) rat: a role for CSF.", *Brain*, 125 (2002) 1859-1874.
17. P. D. Brown, S. L. Davies, T. Speake, and I. D. Millar, "Molecular Mechanisms of Cerebrospinal Fluid Production", *Neuroscience*, 129 (4) (2004) 957-970.
18. M.W. Church, "Chronic in utero alcohol exposure affects auditory function in rats and in humans, Alcohol", July-August, Volume 4, Issue 4 (1987) 231-239.
19. D. J. Livy, E. Kathryn Miller, Susan E. Maier and James R. West, "Fetal alcohol exposure and temporal vulnerability, effects of binge-like alcohol exposure on the developing rat hippocampus", *Neurotoxicology and Teratology*, July-August, Volume 25, Issue 4 (2003) 447-458.
20. L. Valborg, Kvigne MBA. Gary R. Leonardson PhD^a, Martha Neff-Smith PhD, MPH, RN, CS, FAAN, Ellen Brock MD, MPH, Joseph Borzelleca MD, MPH and Thomas K. Welty MD, MPH, "Characteristics of children who have full or incomplete fetal alcohol syndrome", *The Journal of Pediatrics*, November, Volume 145, Issue 5 (2004) 635-640.
21. J. N. Lugo Jr. M. D. Marinob, K. Cronisea, S. J. Kellya,b, "Effects of alcohol exposure during development on social behavior in rats", *Physiology & Behavior* 78 (2003) 185-194.
22. J. L. Venero, Machado, A. & J. Cano, "Importance of aquaporins in the physiopathology of brain edema", *Curr., Pharm. Des.*, 10 (2004) 2153-2161.
23. J. L. Venero, M. L. Vizuete, A. Machado, J. Cano, "Aquaporins in the central nervous system", *Prog. Neurobiol.*, 63 (2001) 321-336.