

## اثر نانو ذرات نقره بر تغییرات هیستوپاتولوژیک تخمدان در موش‌های تیمار شده با ایزونیاژید

الهه سامانی جهرمی<sup>۱</sup>، ماجد رضایی زاده<sup>۲</sup> و سمانه ذوالقدری جهرمی<sup>۲\*</sup>

دریافت: ۱۳۹۴/۱۰/۱ | پذیرش: ۱۳۹۵/۹/۲۹ | چاپ: ۱۳۹۵/۱۲/۲۸

<sup>۱</sup>باشگاه پژوهشگران جوان و نخبگان، واحد جهرم، دانشگاه آزاد اسلامی، جهرم، ایران

<sup>۲</sup>گروه زیست‌شناسی، واحد جهرم، دانشگاه آزاد اسلامی، جهرم، ایران

\*مسئول مکاتبات: z.jahromi@ut.ac.ir

**چکیده.** نانو ذرات نقره کاربرد وسیعی در علوم پزشکی دارند هدف این مطالعه بررسی اثر نانوذرة نقره بر تغییرات بافتی تخمدان در موش‌های تیمار شده با ایزونیاژید است. در این پژوهش تجربی از ۴۰ سر موش صحرایی ماده بالغ استفاده شد که به‌طور تصادفی به پنج گروه هشت‌تایی تقسیم شدند؛ گروه کنترل بدون تیمار بود، گروه شاهد ۰/۲ mg/kg سرم فیزیولوژی، گروه تجربی ۱ ۵۰mg/kg داروی ایزونیاژید، گروه تجربی ۲ ۵۰mg/kg داروی ایزونیاژید به همراه ۰/۲۵mg/kg نانوذرات نقره و گروه تجربی ۳ ۵۰mg/kg داروی ایزونیاژید به همراه ۰/۵mg/kg نانوذرات نقره دریافت کردند. همه تزریق‌ها برای مدت ۱۵ روز و داروی ایزونیاژید بصورت گاوژ و نانوذرة نقره به‌صورت تزریق درون‌صفاقی تجویز شد. سپس، تمام حیوانات تشریح و بافت تخمدان جدا و در محلول فرمالین ۱۰ درصد قرار داده سپس رنگ-آمیزی هماتوکسیلین انوزین جهت مطالعات بافتی انجام شد. در گروه‌های تجربی ۱، ۲ و ۳ کاهش در تعداد فولیکول ثانویه و جسم زرد نسبت به گروه کنترل مشاهده شد. تعداد فولیکول بدوی و فولیکول گراف در گروه تجربی ۳ دارای افزایش معناداری نسبت به گروه ایزونیاژید است و تعداد فولیکول اولیه تک‌لایه در گروه تجربی ۲ و ۳ نسبت به گروه تجربی ۱ دارای افزایش معنادار است که احتمال دارد در پژوهش حاضر به‌دلیل مصرف کمترین نانوذرات نقره، خواص سمی آن کمتر در بافت تخمدان بروز کرده باشد. بنابراین، استفاده از نانوذرات در میزان پایین می‌تواند اثر تخریبی ایزونیاژید را بر بافت تخمدان، کاهش دهد.

**واژه‌های کلیدی.** فولیکول گراف، جسم زرد، فولیکول تک‌لایه اولیه، تخریب

## The effect of silver nanoparticles on ovarian histopathological changes in mice treated with isoniazid

Elahe Samani Jahromi<sup>1</sup>, Madjed Rezai-Zadeh<sup>2</sup> & Samaneh Zolghadri Jahromi<sup>2\*</sup>

Received 22.12.2015/ Accepted 19.12.2016/ Published 18.03.2017

<sup>1</sup>Young Researchers and Elit Club, Jahrom Branch, Islamic Azad University, Jahrom, Iran

<sup>2</sup>Department of Biology, Jahrom Branch, Islamic Azad University, Jahrom, Iran

\*Correspondent author: z.jahromi@ut.ac.ir

**Abstract.** The study attempts to evaluate the effects of silver nanoparticles on preventing the destruction of ovarian tissue in mice treated with isoniazid. In this experiment, 40 adult female rats were randomly divided into 5 groups (n=8) including: control group (no treatment), sham group (0.2 mg / kg normal saline), experimental group 1 (50mg / kg Isoniazid), experimental group 2 (50mg / kg Isoniazid and 0.25mg/kg silver nanoparticles) and the experimental group 3 (50mg / kg isoniazid and 0.50mg / kg silver nanoparticles). All injections were prescribed for 15 days and Isoniazid and silver nano-particles were received orally and intraperitoneally, respectively. All the animals were operated on and their ovarian tissues were removed and placed in 10% formalin solution. Then H & E staining was performed for histological studies. In experimental groups 1, 2 and 3, reduction in the number of secondary follicles and corpus luteum was observed in comparison with the control group. There was a significant increase in the number of primordial and graafian follicles in experimental group 3 when it was compared with isoniazid group. In addition, a significant increase was observed in the number of primary monolayer follicles in experimental groups 2 and 3 in comparison with the experimental group 1. It should be assumed that by the utilization of the minimum dose of the silver nanoparticles, its toxic effects on the ovarian tissue could be ignored. Therefore, the minimum dose of the silver nanoparticles can reduce the isoniazid effects on ovarian tissue.

**Keywords.** graf follicles, corpus luteum, primary monolayer follicles, destruction

(Gajalakshmi *et al.*, 2003). ایزونیاژید که به‌مثابه دارویی

مؤثر به‌طور معمول برای درمان بیماری سل به‌کار می‌رود، یک

عامل سمی قوی برای دیگر اندام‌ها به‌شمار می‌رود (Mohajeri *et*

*al.*, 2011) نشان داده شده است که پراکسیداسیون لیپیدهای

### مقدمه

بیماری سل همچنان به‌منزله مسئله بهداشت عمومی در سراسر

جهان مطرح است؛ به‌خصوص اینکه با شیوع بیماری‌های مختلف،

یکی از عوامل مهم منجر به فوت در بزرگسال است

بر سلول‌های سوماتیک بیضه اثر می‌گذارند ( Benjamin *et al.*, 2010). هر چه قطر نانو ذرات کوچک‌تر باشد، نفوذ آنها به سلول‌ها و اثر مولکولی و درمانی آنها بر سازوکارهای داخل سلول افزایش می‌یابد (Fukuoka *et al.*, 2001).

با توجه به مطالب ذکر شده و نیز اهمیت دستگاه تولیدمثلی در بقای نسل و نتایج ضدونقیضی که در زمینه اثر سمی و سمی نبودن نانوذرات نقره در بهبود بیماری‌ها و خواص آنتی‌اکسیدانی آنها وجود دارد، بنابراین هدف پژوهش حاضر بررسی اثر نانو ذرات نقره بر تغییرات هیستوپاتولوژیک تخمدان در موش‌های تیمار شده با ایزونیازید است تا عوارض احتمالی یا بهبود نسبی نانوذرات نقره بر بافت تخمدان تحت مطالعه قرار گیرد.

### مواد و روش‌ها

در این پژوهش تجربی، از ۴۰ سر موش صحرایی ماده بالغ نژاد ویستار ۳-۴ ماهه با وزن تقریبی  $180 \pm 20$  گرم تهیه شده از دانشگاه آزاد اسلامی واحد جهرم استفاده شد. حیوانات در حیوانخانه با دسترسی آزاد به آب و غذا و ۱۲ ساعت روشنایی و ۱۲ ساعت تاریکی نگهداری می‌شوند. سپس موش‌ها در پنج گروه هشت تایی به صورت تصادفی قرار گرفتند:

گروه کنترل: آب و غذای کافی دریافت کردند و هیچ گونه تیمار دارویی نداشتند، گروه شاهد:  $0.2 \text{ mg/kg}$  حلال داروی ایزونیازید (سرم فیزیولوژی) به صورت گاوژ دریافت کردند، گروه تجربی ۱: داروی ایزونیازید با مقدار  $50 \text{ mg/kg.B.W.}$  به صورت گاوژ دریافت کردند، گروه تجربی ۲:  $50 \text{ mg/kg.B.W.}$  داروی ایزونیازید به صورت گاوژ و نانو ذره نقره با مقدار  $0.2 \text{ mg/kg.B.W.}$  به صورت تزریق درون صفاقی دریافت کردند، گروه تجربی ۳:  $50 \text{ mg/kg.B.W.}$  وزن بدن داروی ایزونیازید به صورت گاوژ و نانو ذره نقره با مقدار  $0.5 \text{ mg/kg.B.W.}$  به صورت تزریق درون صفاقی دریافت کردند.

تیمار حیوانات به مدت ۱۵ روز ادامه داشت. سپس، ۲۴ ساعت پس از آخرین تیمار موش‌ها به وسیله دی‌اتیل اتر در دسیکاتور بیهوش شدند. بافت تخمدان جهت مطالعات میکروسکوپی جدا شد و در فیکساتیو فرمالین ۱۰ درصد قرار داده شد و پس از انجام مراحل رایج پاساژ بافتی و تهیه مقاطع آسیب شناسی، برش‌های بی‌دربی با ضخامت ۵ میکرون تهیه شد و از هر ۱۰ برش یک

آندوژن اصلی‌ترین عامل در سیتوتوکسیسیته ایزونیازید است. آسیب‌های اکسیداتیو ناشی از ایزونیازید به تشکیل گونه‌های بسیار فعال اکسیژن که باعث پراکسیداسیون لیپیدی و تخریب و آسیب غشاهای لیپیدی می‌شوند، نسبت داده می‌شود ( Georgieva *et al.*, 2004).

در سال‌های اخیر، به طور گسترده از نانوذرات در تحقیقات زیست‌پزشکی استفاده شده است. پژوهش‌ها نشان داده‌اند که نانو ذرات مغناطیسی به طور فزاینده در برنامه‌های کاربردی بالینی، مانند داروهای ترک مواد مخدر، تصویربرداری با رزونانس مغناطیسی و تشخیص و درمان بیماری‌ها استفاده می‌شوند ( Malekigorji *et al.*, 2014).

فناوری نانو به راه‌کاری امیدوارکننده برای ایجاد مواد جدید با خواص بیشتر و کاربردهای بالقوه در درمان بیماری‌ها تبدیل شده است (Cai *et al.*, 2006). نانوذرات نقره امروزه از رایج‌ترین ذراتی هستند که در تحقیقات آزمایشگاهی به کار می‌روند. اندازه این نانو ذرات در محدوده ۱ تا ۱۰۰ نانومتر است. نانوذرات نقره دارای خواص منحصر به فرد هستند که در تشخیص مولکولی، درمانی و همچنین در پزشکی استفاده می‌شود. روش اصلی برای ترکیب نانوذرات نقره روش‌های فیزیکی و شیمیایی است. مشکل استفاده از روش‌های فیزیکی و شیمیایی آن است که سنتز آنها گران است و مواد سمی نیز از طریق آنها جذب می‌شود. کاربردهای اصلی نانوذرات نقره در زمینه پزشکی شامل برنامه‌های کاربردی و برنامه‌های تشخیصی و درمانی است. نانوذره نقره دارای ویژگی ضدالتهابی است. اگرچه این نانوذره در بسیاری از روش‌های پزشکی، دستگاه‌ها و زمینه‌های مختلف بیولوژیکی استفاده می‌شود، دارای اشکالاتی مرتبط با سمیت سلولی است (Sukumaran *et al.*, 2012). مطالعات پیشین گزارش کرده‌اند که استفاده از مقدار پایین نانوذرات نقره در بهبود و درمان بیماری‌ها مؤثرتر از مقدار زیادی این نانوذره است. حیواناتی که در معرض مقدار بالای نقره ( $3/3 \text{ mg/kg}$ ) قرار گرفته‌اند، التهاب ریوی و سمیت سلولی را نشان داده‌اند و در مقابل حیوانات در معرض مقدار متوسط ( $0.5 \text{ mg/kg}$ ) علائم را به صورت خفیف‌تری نشان داده‌اند. تعدادی از گزارش‌ها اثر سمی نانو ذرات نقره در سلول‌های سوماتیک را نشان داده‌اند. بسیاری از مواد شیمیایی از جمله ذرات بسیار ریز نقره، بر دودمان زایا اثر منفی دارند و یا به طور غیرمستقیم

تعداد فولیکول‌های گراف در گروه ایزونیازید، گروه نانوذره نقره  $0/5 \text{ mg/kg.B.W.}$  و گروه  $0/25 \text{ mg/kg.B.W.}$  دارای کاهش معنی‌داری نسبت به گروه کنترل است. همچنین، گروه نانوآکسید نقره  $0/5 \text{ mg/kg.B.W.}$  نسبت به گروه ایزونیازید دارای افزایش معنی‌داری است. تعداد جسم زرد در گروه ایزونیازید، گروه‌های نانوذره نقره  $0/25 \text{ mg/kg.B.W.}$  و  $0/5$  دارای کاهش معنی‌داری نسبت به گروه کنترل است. مشخص شد که در گروه کنترل (بدون تیمار)، بافت تخمدان سالم و فاقد هر گونه نکروز و آسیب سلولی است. با توجه به شکل مشخص شد که در گروه شاهد، بافت تخمدان نسبت به بافت کنترل سالم و فاقد هر گونه آسیب سلولی است. همچنین، فولیکول‌های تخمدانی در شکل نشان داده شده است که نسبت به گروه کنترل طبیعی است (شکل ۲).

با توجه به شمارش فولیکول‌های تخمدانی و جسم زرد مشخص شد گروه‌های دریافت کننده ایزونیازید نسبت به گروه کنترل آسیب بافتی و کاهش فولیکول‌های تخمدانی مشاهده می‌شود و ایزونیازید باعث نکروز سلولی، از هم گسیختگی سلولی و همچنین ایجاد فولیکول‌های آترتیک در بافت تخمدان شده است. شکل ۳ نشان‌دهنده کاهش تعداد فولیکول‌ها و همچنین تخریب بافتی در گروه‌های دریافت کننده ایزونیازید است و پرخونی بافت تخمدان در این گروه مشاهده شد. نتایج نشان داد که در گروه دریافت کننده ایزونیازید و مقدار حداقل نانوآکسید نقره، نسبت به گروه کنترل، کاهش فولیکول‌های تخمدان و همچنین، تخریب بافتی مشاهده شد. در این گروه نسبت به گروه دریافت کننده ایزونیازید تخریب بافتی کمتری مشاهده می‌شود، ولی پرخونی بافتی هنوز در بافت به مقدار خفیف دیده می‌شود. طبق یافته‌ها در گروه دریافت کننده ایزونیازید و مقدار حداکثر نانوآکسید نقره نسبت به گروه کنترل، کاهش فولیکول‌های تخمدانی مشاهده شد. همچنین، نسبت به گروه دریافت کننده ایزونیازید، به‌تنهایی، بهبود در نکروز و تخریب بافتی مشاهده می‌شود.

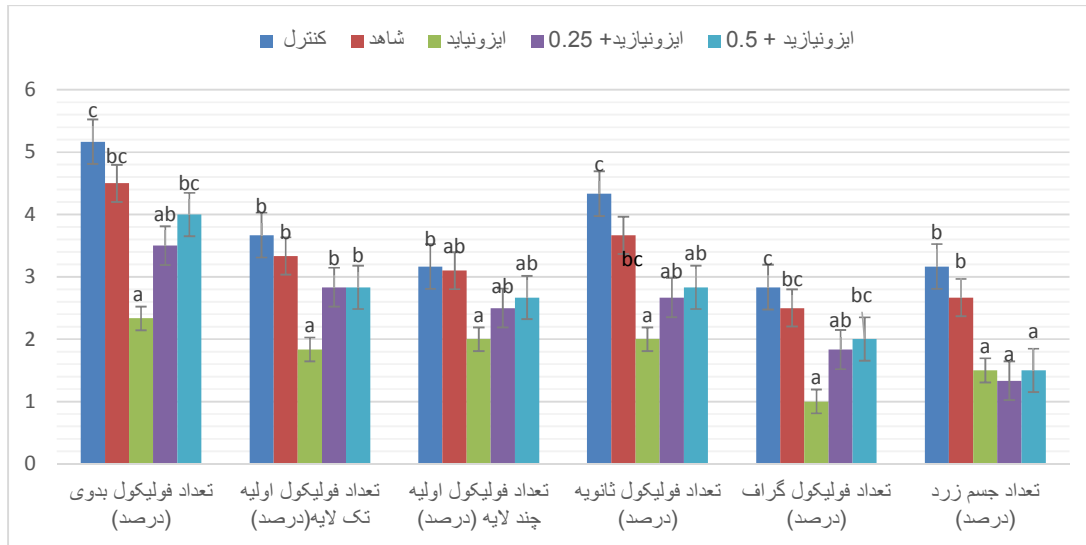
### بحث

نتایج نشان می‌دهد که در گروه‌های دریافت کننده نانوآکسید نقره ( $0/25 \text{ mg/kg}$  و  $0/5$ ) به‌همراه ایزونیازید کاهش در تعداد

مقطع و در مجموع از هر نمونه ۱۰ مقطع به‌روش هماتوکسیلین-ائوزین رنگ‌آمیزی شد و مطالعات پاتولوژی شامل تغییرات تعداد فولیکول‌های بدوی، اولیه (تک‌لایه و چندلایه)، فولیکول ثانویه، گراف و جسم زرد به‌وسیله میکروسکوپ نوری انجام گرفت. جهت گرفتن عکس از نرم‌افزار Dino Capture استفاده شد. اعداد به‌دست‌آمده از شمارش تعداد فولیکول‌ها در گروه‌های مختلف تحت تجزیه و تحلیل آماری قرار گرفتند. داده‌ها براساس برنامه کامپیوتری SPSS نسخه ۱۶ با استفاده از آزمون تحلیل واریانس یک طرفه ANOVA تحلیل شدند و جهت مقایسه بین گروه‌ها از آزمون‌های آماری Duncan استفاده شد. اختلاف معنی‌دار سطح  $p < 0/05$  در نظر گرفته شد و نتایج به‌دست‌آمده از آزمایش‌ها به‌همراه محاسبات آماری به‌صورت میانگین و خطای میانگین بیان شده است.

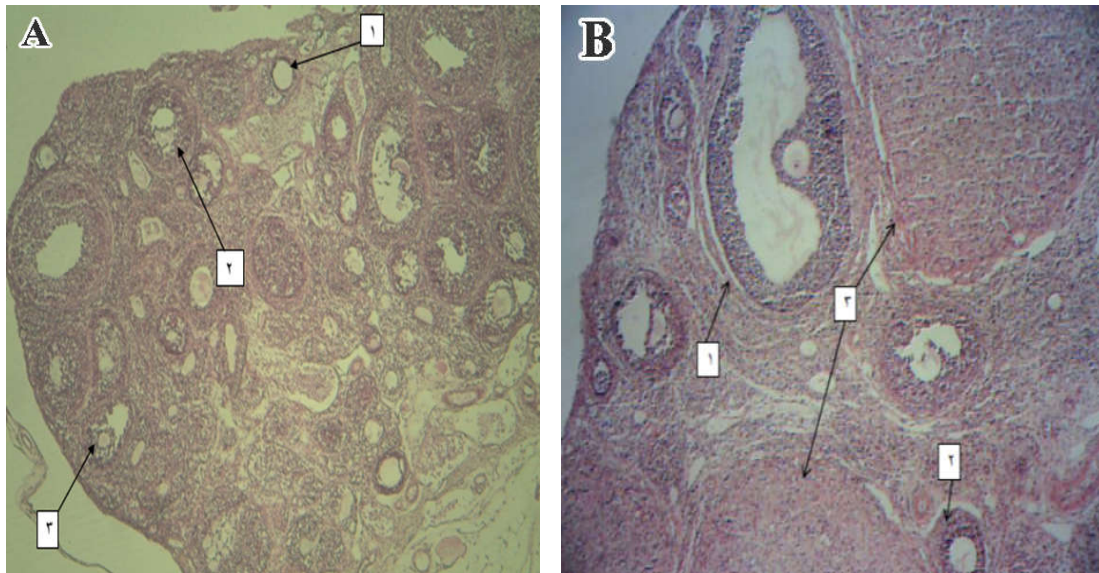
### نتایج

با توجه به شکل ۱ مشخص شد که تعداد فولیکول‌های بدوی در گروه ایزونیازید و گروه نانوذره نقره  $0/25 \text{ mg/kg.B.W.}$  دارای کاهش معنی‌داری نسبت به گروه کنترل است. گروه نانوذره نقره  $0/25 \text{ mg/kg.B.W.}$  نسبت به گروه ایزونیازید تفاوت معناداری ندارد. همچنین گروه نانوذره نقره  $0/5 \text{ mg/kg.B.W.}$  نسبت به گروه ایزونیازید دارای افزایش معنی‌داری است اما نسبت به گروه کنترل دارای تغییر معنادار نیست. همچنین تعداد فولیکول اولیه تک‌لایه در گروه ایزونیازید نسبت به همه گروه‌های تحت بررسی کاهش معنی‌داری نشان داده است. همچنین، گروه نانوذره نقره  $0/25$  و  $0/5$  میلی‌گرم نسبت به گروه ایزونیازید افزایش معنی‌داری مشاهده شد اما نسبت به گروه کنترل تفاوت معنی‌داری نداشته‌اند. تعداد فولیکول‌های اولیه چندلایه در گروه ایزونیازید نسبت به گروه کنترل کاهش معنی‌داری نشان می‌دهد. افزایش مشاهده شده در گروه‌های تجربی ۲ و ۳ در مقایسه با گروه ایزونیازید معنادار نیست. تعداد فولیکول‌های ثانویه در گروه ایزونیازید، گروه نانوآکسید نقره  $0/25 \text{ mg/kg.B.W.}$  و گروه نانوذره نقره  $0/5 \text{ mg/kg.B.W.}$  دارای کاهش معنی‌داری نسبت به گروه کنترل است. گروه نانوآکسید نقره  $0/25 \text{ mg/kg.B.W.}$  و  $0/5$  نسبت به گروه ایزونیازید دارای افزایش معنی‌داری نیست.



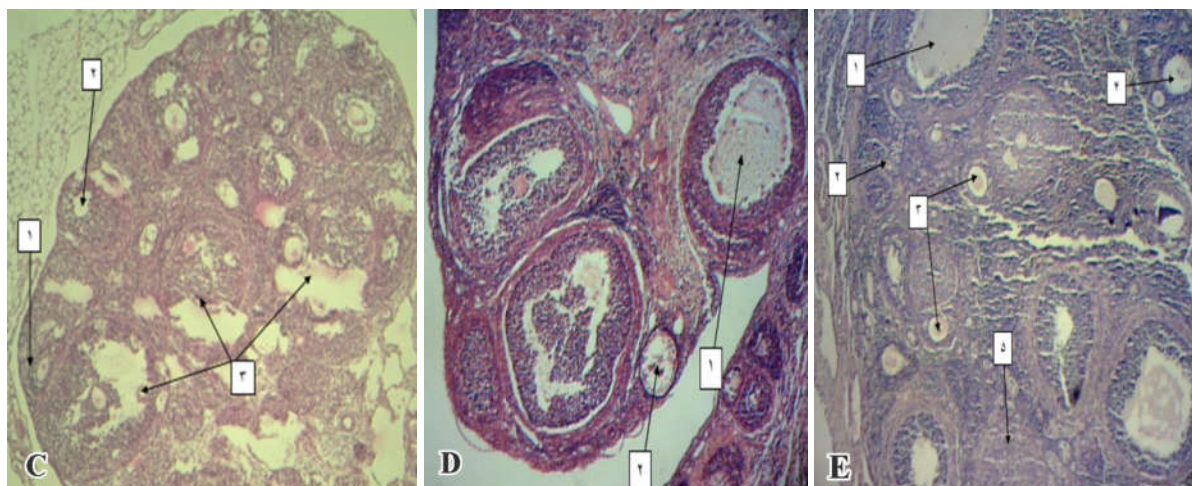
**شکل ۱-** تعداد فولیکول‌های بدوی، فولیکول‌های اولیه (تک لایه)، فولیکول‌های ثانویه (چند لایه)، فولیکول گراف و جسم زرد در گروه‌های مختلف تجربی در مقایسه با گروه کنترل و ایزونیازید را نشان می‌دهد.  $n=8$ ، مقادیر به صورت  $Mean \pm S.E$  نشان داده شده است. ستون‌های دارای حداقل یک حرف مشترک با همدیگر تفاوت معنی‌داری (در سطح  $p < 0.05$ ) ندارند.

**Fig. 1.** The number of primordial follicles, primary monolayer follicles, primary multilayer follicles, secondary follicles, graafian follicles and corpus luteum in different experimental groups in comparison with control and isoniazid groups ( $n=8$ ). Each column represents the mean value  $\pm$ SD. Columns with common letters are statistically meaningless ( $p < 0.05$ ).



**شکل ۲- A:** فوتومیکروگراف بافت تخمدان گروه کنترل (۱- فولیکول اولیه، ۲- فولیکول ثانویه، ۳- فولیکول گراف). **B:** فوتومیکروگراف بافت تخمدان گروه شاهد (۱- فولیکول گراف، ۲- فولیکول اولیه چند لایه، ۳- جسم زرد). بزرگ‌نمایی  $100\times$  رنگ آمیزی: هماتوکسیلین-انوزین.

**Fig. 2. A:** photomicrograph of ovarian tissue in the control group (1- primary follicles, 2- secondary follicles, 3- graafian follicles). **B:** photomicrograph of ovarian tissue in the control group (1- primary follicles, 2- secondary follicles, 3- Graafian follicles). Magnification  $100\times$ , hematoxylin & eosin staining.



**شکل ۳- C:** فوتومیکروگراف بافت تخمدان گروه دریافت کننده ایزونیاژید (۱- فولیکول ثانویه ۲-جسم زرد تحلیل رفته ۳-فولیکول آترتیک). **D:** فوتومیکروگراف بافت تخمدان در گروه دریافت کننده ۰/۲۵ mg/kg.B.W. نانو اکسید نقره به همراه ایزونیاژید (۱- فولیکول گراف ۲- فولیکول آترزی). **E:** فوتومیکروگراف بافت تخمدان در گروه دریافت کننده ۰/۵ mg/kg.B.W. نانو اکسید نقره به همراه ایزونیاژید (۱- فولیکول گراف ۲- فولیکول بدوی (آغازی) ۳- فولیکول اولیه چندلایه ۴- فولیکول ثانویه ۵- جسم زرد). بزرگ‌نمایی  $100\times$  رنگ آمیزی: هماتوکسیلین- ائوزین.

**Fig. 3. C:** photomicrograph of ovarian tissue in the isoniazid group (1- secondary follicles, 2- degenerated corpus luteum, 3- atretic follicles). **D:** photomicrograph of ovarian tissue in the isoniazid group receiving the 0.25 mg/kg silver nano oxide (1-graafian follicle, 2- atretic follicle). **E:** photomicrograph of ovarian tissue in the isoniazid group receiving 0.5 mg/kg silver nano oxide (1-graafian follicle, 2-primordial follicle, 3-multilayer primary follicle, 4- Secondary follicle, 5- corpus luteum). Magnification  $100\times$ , hematoxylin and eosin staining.

و خدمت به محیط زیست، می‌تواند دارای خطرهای احتمالی نیز باشد. با توجه به اینکه نانوذرات می‌توانند از راههای مختلف وارد بدن انسان شوند و از راه جریان خون به اعضای حیاتی بدن دسترسی داشته باشند و باعث آسیب به بافت‌ها و سلول‌ها شوند، از جمله عواملی که باعث آسیب بافتی و سلولی می‌شوند گونه‌های فعال اکسیژن و ایجاد آسیب اکسیداتیو است. آسیب اکسیداتیو در اثر فقدان تعادل بین تولید گونه‌های فعال اکسیژن و دستگاه دفاع آنتی‌اکسیدانی به وجود می‌آید و مطالعات زیادی نشان‌دهنده ایجاد آسیب اکسیداتیو در اثر تماس با سموم، داروها و بسیاری از مواد همانند نانوذرات هستند (Mittler, 2002). امروزه با توجه به گستردگی کاربرد نانوذرات به نظر می‌رسد این مواد نیز مخصوصاً از طریق القای گونه‌های فعال اکسیژن اثر سمی داشته باشند (Ahamed *et al.*, 2010). از جمله این مواد، نانوذرات نقره هستند که کاربردهای فراوان پزشکی دارند (Stone & Donaldson, 2011). در بررسی Ranjbar و همکاران (2013) مشخص شد که مقدار ۵ و ۵۰ mg/kg.B.W. دارای خاصیت آنتی‌اکسیدانی و حفاظت کبدی و مقدار ۵۰۰mg/kg.B.W.

فولیکول‌های ثانویه و جسم زرد نسبت به گروه کنترل مشاهده می‌شود. همچنین، در گروه نانو اکسید نقره (۰/۲۵ mg/kg) به همراه ایزونیاژید تعداد فولیکول بدوی و گراف کاهش معناداری نسبت به گروه کنترل نشان داد که به دلیل خواص ایزونیاژید در تولید رادیکال‌های آزاد است و یا به دلیل استفاده از مقدار نامناسب نانوذرات نقره به منظور کاهش رادیکال‌های آزاد ناشی از مصرف ایزونیاژید است. تعداد فولیکول بدوی و فولیکول‌های گراف در گروه نانو اکسید نقره (۰/۵ mg/kg) به همراه ایزونیاژید دارای افزایش معناداری نسبت به گروه ایزونیاژید است و تعداد فولیکول اولیه تک‌لایه در هر دو گروه تجربی نسبت به گروه ایزونیاژید دارای افزایش معنادار است. در برخی مطالعات بیان شده که نانوذرات نقره اثر سمی خود را با افزایش تقسیمات سلولی نشان می‌دهد (Amirkhani-Dehkordi *et al.*, 2013; Khodadadi *et al.*, 2013; Rezaee Ranjbar Sardari *et al.*, 2012). احتمال دارد که در پژوهش حاضر نیز، افزایش فولیکول‌های تخمدانی نسبت به گروه ایزونیاژید انحصاراً نشان‌دهنده اثر مثبت نانوذرات نقره نیست. نانوذرات و فناوری نانو، جدای از مفیدبودن

آسیب DNA نیز می‌شوند. همچنین، این مواد به پروتئین‌ها، آنزیم‌ها مانند گاسترین، مولکول سیگنالینگ همانند هورمون‌ها و پروتئین‌های ساختاری همانند توبولین آسیب وارد می‌کنند و باعث بیماری‌های نورودژنراتیو می‌شوند (Long *et al.*, 2006; Liu *et al.*, 2006). همچنین، در مطالعات قبلی با ارزیابی اثر نانو ذره نقره بر میتوکنندری، به این نتیجه رسیدند که نانوذرات نقره باعث تخریب عملکرد میتوکنندری و نفوذپذیری غشا می‌شوند. این مواد در فسفریلاسیون میتوکنندری تداخل می‌کند و سمیت میتوکندریایی ایجاد می‌شود (Gopinath *et al.*, 2010).

در مطالعات انجام‌شده درباب تأثیر نانو اکسید نقره بر بافت تخمدان بیان کردند که نانو اکسید نقره در مقدار زیاد و مصرف طولانی دارای اثر سمی بر بافت تخمدان است و تماس مزمن با نانوذرات نقره ممکن است باعث آسیب و تضعیف عمل دستگاه تولیدمثل در زنان شود (Hooshiar *et al.*, 2010). همچنین، تحقیقات نشان داده که تزریق نانوذرات نقره از طریق تزریق داخل صفاقی با مقادیر مختلف ۱ و ۱۰ دارای اثر سمی بر تخمدان است (Ghorbanzadeh *et al.*, 2011). که مخالف با نتایج پژوهش حاضر است. احتمالاً علت تناقض پژوهش‌های ذکر شده با مطالعه حاضر ویژگی‌های آزمایشگاهی و نحوه تجویز نانوذرات نقره، مقدار مصرفی، سن و نوع حیوان آزمایشگاهی است.

چنان‌که در تحقیقات Razavian و همکاران (2011) بیان شده است، استفاده از مقدار کمتر نانوذرات نقره دارای اثر تأثیرگذار مثبت بیشتری هستند و نانوذرات نقره در مقدار کم نتایج مطلوبی به بار می‌آورند. در پژوهش حاضر نیز استفاده از مقدار ۵۰ mg/kg.B.W. نانوذره نقره توانسته اثر تخریبی ایزونیازید را بر فولیکول‌های بدوی و گراف تا حدودی کاهش دهد که با نتایج پژوهش Razavian و همکاران هم‌خوانی دارد. از طرفی در بررسی‌ها بیان شده که نانوذرات نقره به‌منزله یکی از قوی‌ترین مواد ضدباکتری و ضدقارچ معروف و ماده‌ای مفید معرفی شده است، اما این نگرانی که استفاده بیش از اندازه از این ماده خطری بالقوه برای محیط‌زیست، حیات بشر و دیگر موجودات زنده است، همواره پابرجا است، به‌طوری که در پی استفاده طولانی مدت از نانوذرات نقره، فعالیت میتوکنندری کاهش و عملکرد لاکتات دهیدروژناز، به‌طور معنی‌داری افزایش می‌یابد که این افزایش نشان‌دهنده مرگ سلولی است (Christoforidis *et al.*, 2006).

دارای اثر اکسیدانی و سمیت کبدی است. با توجه به اینکه منبع اصلی تولید گونه‌های فعال اکسیژن میتوکنندری است. شاید یکی از سازوکارهای اثر این نانو ذرات تداخل در عملکرد میتوکنندری باشد. در پژوهش حاضر نیز استفاده از مقدار ۵۰ mg/kg.B.W. نانوذره نقره توانسته اثر تخریبی ایزونیازید را بر فولیکول‌های بدوی و گراف تا حدودی کاهش دهد که درباب دیگر شاخص‌ها نیز شاید استفاده از مقدار مناسب‌تر نانوذره نقره بتواند اثر تخریبی ایزونیازید را کنترل کند که با نتایج پژوهش رنجبر و همکاران هم‌خوانی دارد.

پژوهشی در سال ۲۰۰۶، با مطالعه کاربردهای نانوذرات نقره در سلامت انسان، به این نتیجه رسید که سازوکار احتمالی اثر سمی نانوذرات نقره تداخل در غشای سلولی و میتوکنندری است (Huang *et al.*, 2006). مطالعه‌ای دیگر، در سال ۲۰۱۱، با بررسی خواص نانوذرات نقره (رفتار و اثر آن)، به این نتیجه رسید که سازوکار اثر سمی این نانوذرات هنوز شناخته نشده است و به نظر می‌رسد باعث سمیت با یون‌های غیر محلول نقره شوند (Stone & Donaldson, 2011). که با توجه به نتایج بررسی رنجبر و همکاران یکی از واکنش‌های سمیت این مواد در مقدار زیاد تضعیف دستگاه آنتی‌اکسیدانی است (Ranjbar *et al.*, 2013).

سازوکارهای شیمیایی، تولید ROS، رهاسازی یون‌های سمی، آسیب اکسیداتیو و پراکسیداسیون لیپیدی مهم‌ترین فرآیند در سم‌شناسی نانو هستند؛ چراکه ROS به آسیب و مرگ سلولی منجر می‌شود. همچنین، این عوامل در التهاب نیز نقش داشته و از طریق تنظیم ژنی و پاسخ پیش‌التهابی NF- $\kappa$ B و API است (Sun *et al.*, 2010; Eom & Choi, 1988). بسیاری از نانوذرات از جمله نانوذره نقره وارد جریان خون می‌شود و از سدهای بدن همانند سد هوا-خون در ریه‌ها یا سد خون-مغزی در مغز عبور می‌کنند. انتشار نانوذرات در کبد، طحال، مغز و قلب و تجمع زیستی آنها در اندام‌های بدن روی می‌دهد. بنابراین، هنوز روشن نیست که آیا بدن می‌تواند نانوذرات را از طریق ادرار دفع کند، یا باقیمانده این مواد در اندام‌ها تجمع زیستی پیدا می‌کنند یا حتی دستگاه دفعی را بلوک می‌کنند (Oberdörster *et al.*, 2007; Nel *et al.*, 2006). در مطالعه Ranjbar و همکاران (2013) با افزایش مقدار نانوذره نقره سمیت کبدی ایجاد شد. نانوذرات از طریق برهم کنش فیزیکی یا الکتروشیمیایی با ایجاد ROS سبب

## REFERENCES

- Ahamed, M., Alsalmi, M.S. and Siddiqui, M. 2010. Silver nanoparticle applications and human health. – Inter. J. Clinic. Chem. 411: 1841-1848.
- Amirkhani-Dehkordi, Z., Naghsh, N., Nuri, A. and Aghababa, H. 2013. Comparison of injective and contact effect of silver nanoparticles on the rate of hemoglobin changes in male rats. – Hakim Seyed Esmail Jorjani J. 14: 38-43.
- Cai, Z., Barry, C.E. and Huner, Z.B. 2006. Mechanism of action of isoniazid. – Mol. Microb. 62: 1220-1227.
- Christoforidis, G., Frank, J., Lindau, M., Lockman, G., Jones, C. and Petricoin, E. 2006. Nanoparticles: potential biomarker harvesters. – Curr. Opin. Chem. Biol. 10: 56-61.
- Eom, H.J. and Choi, J. 2010. P 38 MAPK activation, DNA damage, cell cycle arrest and apoptosis as mechanisms of toxicity of silver nanoparticles in Jurkat T cells. – Environ. Sci. Technol. 44: 8337-8342.
- Fukuoka, A., Sakamoto, Y. and Guan, S. 2001. Novel templating synthesis of necklace shaped mono and bi-metallic nanowires in hybrid organic inorganic mesoporous material. – Jam Chem. 123: 3373-3374.
- Gajalakshmi, V., Peto, R., Kanaka, T.S. and Jha, P. 2003. Smoking and mortality from tuberculosis and other diseases in India: retrospective study of 43000 adult male deaths and 35000 controls. – Lancet 362: 507-515.
- Georgieva, N., Gadjeva, V. and Tolekova, A. 2004. New isonicotinoylhydrazones with SSA protect against oxidative-hepatic injury of isoniazid. – TJS 2: 37-43.
- Ghorbanzadeh, V., Moshtaghian, J. and Ebadi, A.H. 2011. Influence of nano-silver on graffian follicles via intraperitoneal injection in rats. – Middle-East J. Scien. Resea. 8: 228-230.
- Gopinath, P., Gogoi, S.K., Sanpui, P., Paul, A., Chattopadhyay, A. and Ghosh, S.S. 2010. Signaling gene cascade in silver nanoparticle induced apoptosis. – Colloids and Surfaces B: Biointerfaces 77: 240-245.
- Hooshiar, L. and Rezaei, S. 2010. The effect of silver nanoparticle on the ovarian tissue and hypophysis gonad axis on Wistar rat. – Thesis of MSC, PNU, Tehran. pp 1-20.
- Huang, X., Choi, Y., Im, H. 2006. Aspartate aminotransferase (AST/GOT) and alanine aminotransferase (ALT/GPT) detection techniques. – Sensors 6: 756-782.
- Hussain, S., Hess, K., Gearhart, J., Geiss, K. and Schlager, J. 2005. In vitro toxicity of nanoparticles in BRL 3A rat liver cells. – Toxicol. In vitro 19: 975-983.
- Khodadadi, S., Naghsh, N. and Mashayekh, A. 2013. Effects of silver nanoparticle on phospho creatine kinase and histological changes of skeletal muscle tissue in male Wistar rat. – Mazand. Univ. Med. Sci. J. 23: 36-41.
- Liu, G., Men, P., Harris, P.L., Rolston, R.K., Perry, G., and Smith, M.A. 2006. Nanoparticle iron chelators: a new therapeutic approach in Alzheimer disease and other neurologic disorders associated with trace metal imbalance. – Neurosci. Let. 406: 189-193.

(Hussain *et al.*, 2005). همچنین، بیان شده که نانوذرات نقره در بافت‌های مختلف دیگری چون کبد، کلیه، طحال، ریه و مغز انباشته می‌شوند (Tang & Xi, 2008). بنابراین، یکی دیگر از دلایل اختلاف نتایج پژوهش حاضر با نتایج پژوهش‌های پیشین در مدت زمان استفاده از نانوذرات نقره است و احتمال دارد که در پژوهش حاضر به دلیل استفاده کوتاه مدت از نانو ذرات نقره (۱۵ روز)، خواص غیر آنتی اکسیدانی آن و همچنین انباشتگی آن در بافت تخمدان نسبت به ایزونیازید کمتر بروز کرده است.

## نتیجه گیری

با توجه به مطالب ذکر شده، احتمال دارد در پژوهش حاضر به دلیل مقدار مصرفی حداقل نانو ذرات نقره، خواص سمی آن کمتر بروز کرده باشد، بنابراین، نانوذرات نقره در مقدار پایین تر می‌تواند اثر تخریبی ایزونیازید بر بافت تخمدان را کاهش دهد. به منظور بررسی اثر احتمالی نانوذرات نقره انجام آزمایش‌هایی تکمیلی توصیه می‌شود. همچنین، احتمالاً عوامل مختلفی مثل زمان، نحوه تجویز نانوذرات، طول مدت آزمایش، جنس و سن حیوان آزمایشگاهی در نتایج مربوط به اثر نانوذرات در کاهش عوارض ایزونیازید بر بافت تخمدان و هورمون‌های جنسی مؤثر می‌باشند.

## سپاسگزاری

این تحقیق در قالب پروژه تحقیقاتی در آزمایشگاه سلولی-تکوینی دانشگاه آزاد اسلامی واحد جهرم انجام گرفت؛ لذا از پرسنل آزمایشگاه تکوین که امکانات اجرایی آن را فراهم نموده اند سپاسگزاری می‌شود.

- Long, T.C., Saleh, N., Tilton, R.D., Lowry, G.V. and Veronesi, B.** 2006. Titanium dioxide (P25) produces reactive oxygen species in immortalized brain microglia (BV2): implications for nanoparticle neurotoxicity. – *Env. Sci. Technol.* 40: 4346-4352.
- Malekigorji, M., Curtis, A.D.M. and Hoskims, C.** 2014. The use of Iron oxide nanoparticles for pancreatic cancer therapy. – *J. Nanomed. Res.* 1: 0004. *Dol:* 10.15406/jnmr.2014.01.0004.
- Mittler, R.** 2002. Oxidative stress, antioxidants and stress tolerance. – *Trends in Plant Sci.* 7: 405-410.
- Mohajeri, D., Doustar, Y. and Rahmani, J.** 2011. Antioxidant activity of green tea extract against Isoniazid induced hepatotoxicity in the rats. – *Veterinary J.* 5: 1221-1232.
- Nel, A., Xia, T., Mädler, L. and Li, N.** 2006. Toxic potential of materials at the nanolevel. – *Sci.* 311: 622-627.
- Oberdörster, G., Stone, V. and Donaldson, K.** 2007. Toxicology of nanoparticles: a historical perspective. – *Nanotoxicol.* 1: 2-25.
- Ranjbar, A., Ataie, Z., Khajavi, F. and Ghasemi, H.** 2013. Effects of silver nanoparticle on oxidative stress biomarkers in rat. – *Nanomed. J.* 1: 205-211.
- Razavian, M.H., Safarpour, E., Rohani, K., Yazdian, M.R. and Heidarian N.** 2011. Study of some biochemical and hematological parameters changes of *Wistar* rats blood parallel to oral nanosilver consumption. – *J. Babol University Med. Sci.* 13: 22-27.
- Rezaee Ranjbar Sardari, R., Rezaei Zarchi, S., Nasri, S., Talebi, A.R., Khoradmehr, A., Razavi Sheshde, A.R. and Adib, M.** 2012. Toxicological effects of silver nanoparticles in rats lung. – *Shahid Sadoughi Univ. Med. Sci. J.* 20: 269- 276.
- Stone, V. and Donaldson, K.** 2006. Nanotoxicology: signs of stress. – *Nature Nanotechnol.* 1: 23-24.
- Sukumaran, P. and Eldho, K.P.** 2012. Silver nanoparticles: mechanism of antimicrobial action, synthesis, medical applications, and toxicity effects. – *Inter. Nano Lett.* 2:32 *doi:*10.1186/2228-5326-2-32.
- Sun, Y., Oberley, L.W. and Li, Y.** 1988. A simple method for clinical assay of superoxide dismutase. – *Clinical Chem.* 34: 497-500.
- Tang, J. and Xi, T.** 2008. Status of biological evaluation on silver nanoparticles. – *Sheng Wu Yi Xue Gong Cheng Xue Za Zhi* 25: 958-961 (in Chinese).

\*\*\*\*\*

**Samani Jahromi, E., Rezai-Zadeh, M. and Zolghadri Jahromi, S.** 2017. The effect of silver nanoparticles on ovarian histopathological changes in mice treated with isoniazid. – *Nova Biol. Rep.* 3: 348-355.

سامانی جهرمی، ا.، رضایی زاده، م. و ذوالقدری جهرمی، س. ۱۳۹۵.  
اثر نانوذرات نقره بر تغییرات هیستوپاتولوژیک تخمدان در موش‌های تیمار شده  
با ایزونیاژید. - یافته‌های نوین در علوم زیستی ۳: ۳۴۸-۳۵۵.