

## مطالعه‌ای برهسته و آنا تومی دستگاه تناسلی حلزون بی‌صدف *Arion ater* L. از شکمپایان شش‌دار - نرم‌تنان

دکتر کاظم پریور

دانشیار گروه زیست‌شناسی دانشکده علوم - دانشگاه تربیت معلم  
چکیده

در این مقاله مطالعات تشریحی و بافت‌شناسی کلیه مناطق دستگاه تناسلی حلزون بی‌صدف *Arion ater* L. بررسی شده است. اندامهای مختلف دستگاه تناسلی شامل غده تناسلی نر - ماده حیوان، مجرای تناسلی نر - ماده، غده آلبومین، مجرای مشترک (اسپرم اویداکت)، مجرای برنده اسپرم، مجرای برنده تخمک، اپی فالوس، بورس - کوپولا تریکس (اسپرماتکا)، آتریومها، لیگولا (عضو جفت‌گیری)، غده اسفنجی و منفذ تناسلی به ترتیب از بخش خلفی به سمت بخش قدامی دستگاه تناسلی مورد مطالعه تشریحی و بافت‌شناسی قرار گرفته است. در غده تناسلی نر - ماده یا غده هرما فرودیت حیوان آسینوس های متعددی دیده می‌شود که از بخش گردنی هر آسینوس اسپرماتوزوئیدها، تخمکها و سلولهای تغذیه کننده آنها تمایز می‌یابند. نحوه آمیزش متقابل جنسی و مختصری از بیولوژی تولیدمثل این نوع حلزون بی‌صدف مورد بحث قرار گرفته است.

مقدمه

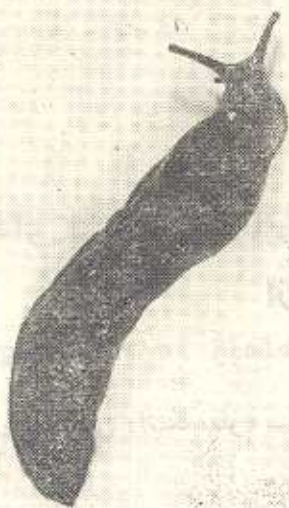بسیاری از حلزون‌های صدف‌دار و بی‌صدف خاکزی از نظر کشاورزی آفت بوته‌ها، برگ درختان و حتی غده‌های گیاهی نظیر سیب‌زمینی و... می‌باشند. این جانوران نسبت به سایر حیوانات آفت گیاهی به علت پیچیدگی ساختمانی و

فیزیولوژیکی دستگاه تناسلی از اهمیت خاصی برخوردارند و از همین نظر مبارزه و کنترل این آفات نسبتاً مشکل می‌باشد. دستگاه تناسلی انواع حلزونهای بی‌صدف توسط محققین مختلف مورد بررسی قرار گرفته است.

Pabst, 1914; Ancel, 1902; Lusi, 1960  
Laviolette 1950; Richter, 1935; Runham &  
Laryea, 1970; Gottfried & Dorfman, 1970;  
Bailey, 1970; Luchtel, 1972 Parivar,  
1978, 1980 a, b, 1981, 1982

و مطالعات مذکور پیچیدگی دستگاه تناسلی این حیوانات را از نقطه نظرهای تمایز سلولی و بافتی و فیزیولوژیکی تا حدودی روشن می‌نماید.

دستگاه تناسلی در این جانوران هرما فرودیت (نر - ماده) می‌باشد و همین امر باعث پیچیدگی تولیدمثل و باروری مضاعف و در نتیجه عامل ازدیاد قابل ملاحظه این آفات در مناطق آفت‌زده می‌شود. با توجه به موارد یاد شده و با توجه به اینکه در نشریات علمی کشور مقاله‌ای با بررسی جزئیات تشریحی و بافت‌شناسی و بیولوژی تولید مثل این قبیل جانوران چاپ نشده و از طرفی گونه‌های زیادی از حلزونهای بی‌صدف در مناطق مختلف ایران و بخصوص در استان های گیلان و مازندران زندگی نموده و آفت محسوب می‌شوند نگارنده



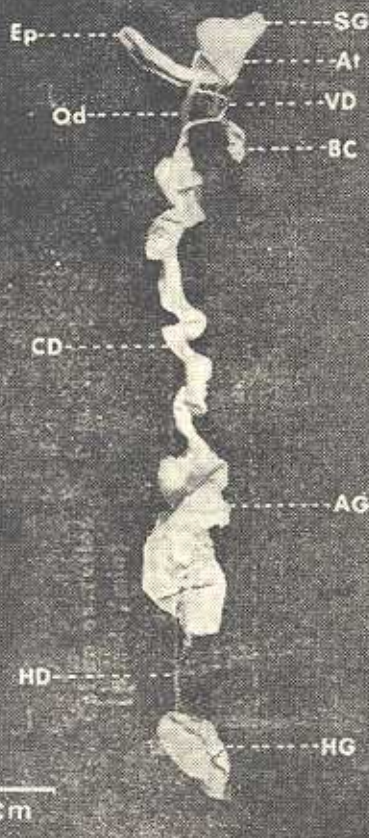
را بر آن داشت که جزئی از دیدگاههای بیولوژیکی این قبیل حیوانات به همکاران و دانشجویان علوم جانوری و علاقمندان شناسانده شود. حیوان مورد مطالعه *Arion ater* بوده که در شکل (۱) ریخت ظاهری آن قابل مشاهده است. نتایج:

آناتومی هیستولوژی دستگاه تولید مثل - دستگاه تولید مثل ۱ در این جانور از بخش خلفی به سمت بخش قدامی، به قسمتهای زیر تقسیم بندی می شود:

غده نر - ماده (هرمافروdit)، مجرای نر - ماده، غده آلبومین، مجرای مشترک (اسپرمویداکت)، مجرای برنده تخمک (اویداکت)، مجرای برنده اسپرم (اسپرمیداکت یا کانال دفران)، اپی فالوس، بورساکوپولواتریکس یا اسپر-مانک، آتریومها (فوقانی و تحتانی)، لیگولا، غده اسفنجی و منفذ تناسلی (شکل ۲)

شکل ۱ - نمای ظاهری *Arion ater* که حداکثر

طول بدن آن در حالت کشیده تا ۱۴ سانتی متر می رسد.



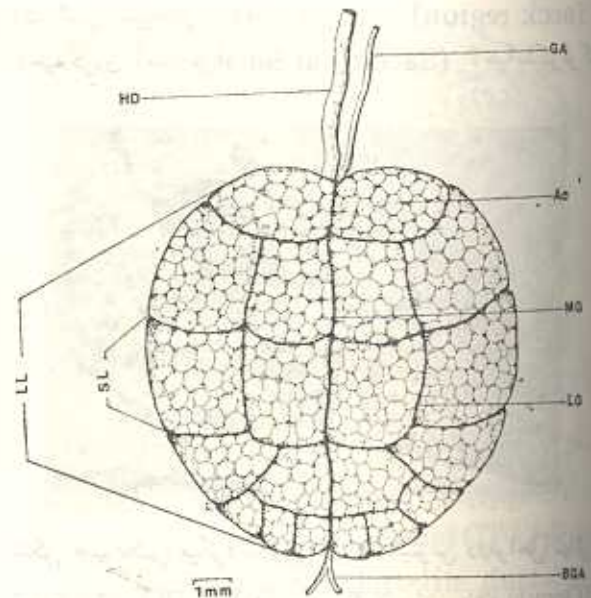
شکل ۲ - عکس میکروسکوپی از مورفولوژی دستگاه

تناسلی حیوان تشریح شده:

AG (albumen gland) غده آلبومین; At (atria) آتریومها; BC (copulatrix bursa -) بورساکوپولواتریکس; CD (common duct) مجرای مشترک EP (epiphallus) اپی فالوس; HD (hemaphroditeduct-) مجرای نر - ماده; HG (hermaphrodite gland) غده نر - ماده; Od (Oviduct) مجرای برنده تخمک; SG (spongy gland) غده اسفنجی; VD (vasdeferens Vs-) مجرای برنده اسپرم.

غده نر - ماده کاملاً رشد و نمو یافته این جانور در ناحیه خلفی معده در میان لوب‌های غده گوارشی که بخش خلفی حفره بدن را اشغال می‌نماید مستقر می‌شود. این غده فشرده و تقریباً کروی شکل از نظر رنگ بملت دارا بودن پیگمان در قشر خارجی خود از قهوه‌ای روشن تا سیاه متغیر است. بندریج که غده به مرحله بلوغ خود می‌رسد؛ طولاً به دو لوب بزرگ، توسط یک شیار میانی - پشتی تقسیم می‌شود (شکل ۳). هر یک از لوب‌های بزرگ بنوبه خود به لوب‌های کوچک‌تری (در حدود ۱۰ عدد تقسیم می‌شود)، هر لوب از زنده‌های فشرده‌ای از کیسه‌های گلابی شکل یا آسینوس‌ها تشکیل می‌گردد، که سلول‌های جنسی نر و ماده و سلول‌های تغذیه‌ای

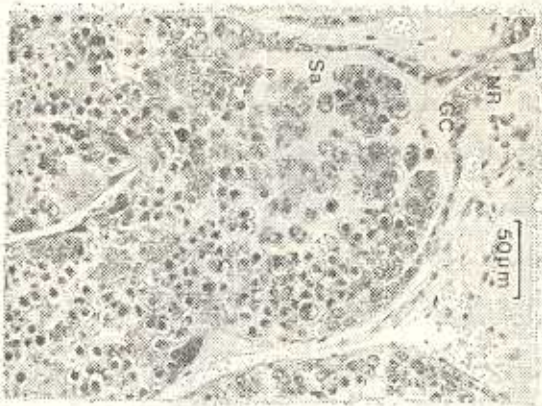
به هر یک درون آنها تشکیل می‌شوند. هر آسینوس از یک ناحیه باریک بنام گردن و یک بخش متورم بنام ساکولوس تشکیل می‌گردد (شکل ۴). هر آسینوس در ناحیه گردنی خود یک لایه سلول‌های زاینده دارد که سلول‌های مذکور منشاء اصلی تمایز سلول‌های جنسی نر و ماده و سلول‌های سرتولی (پرستار و نگهدارنده اسپرم) و سلول‌های فولیکولی (تغذیه کننده تخمک‌ها) می‌باشند. بخش ساکولوس هر آسینوس محل تمایز کلیه مراحل اسپرماتوزیس و اوژنوز و مکان تجمع سلول‌های جنسی می‌باشد (اشکال ۵ و ۶).



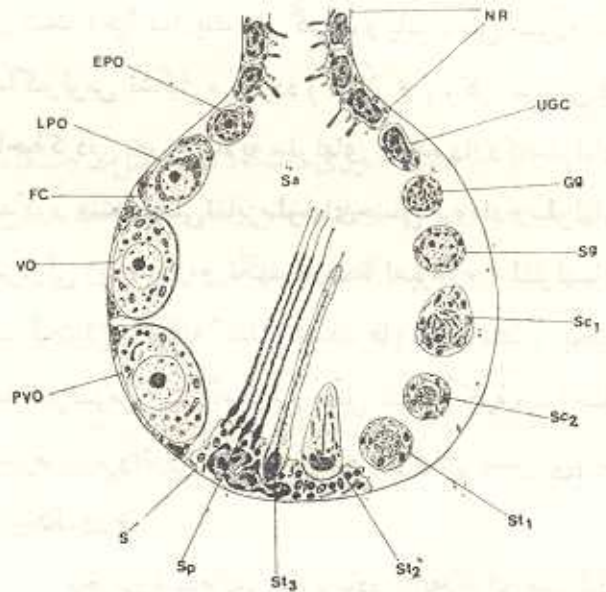
شکل ۳ - دیاگرام سطح پشتی غده نر - ماده AC.

(acinus) آسینوس; BGA (branches of genital artery) شاخه‌های شریان جنسی HD (hermaphroditic duct) مجرای نر - ماده LG (lateral groove) شیار جانبی LL (large lobe) لوب بزرگ; MG (medial groove) شیار میانی SL (small lobe) لوب کوچک مربوط

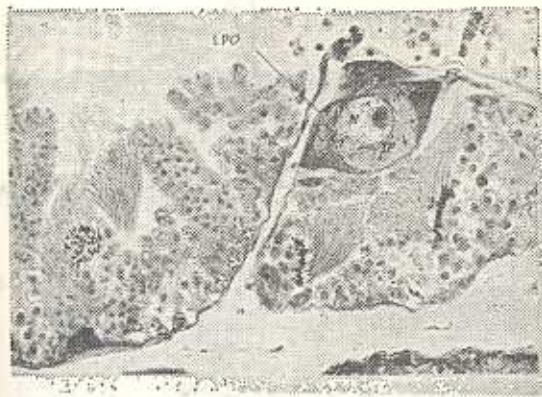
مجرای نر - ماده، غده نر ماده را به مجرای مشترک در محلی که غده آلبومین به آن اتصال دارد مربوط می‌سازد. این مجرا ۱۵-۱۲ میلی متر طول و  $0/6 - 0/3$  میلی متر قطر در جانوران بالغ اندازه دارد. در حیوانات بالغ در محل اتصال این مجرا به غده نر - ماده پیچ خوردگی در آن دیده می‌شود و در ناحیه نزدیک به مجرای مشترک و غده آلبومین خمیدگی در مجرای نر - ماده بوجود می‌آید که اسپرم پس از خروج از غده در این محل ذخیره می‌شود و به همین دلیل بعضی از مؤلفین آنرا تحت عنوان سمنالوزیکول نامیده‌اند. از نظر بافت شناسی مجرای نر ماده از داخل به خارج از یک لایه بافت پوششی مکعبی یا استوانه‌ای مژه‌دار، یک لایه غشاء قاعده‌ای نازک، لایه‌ای از رشته‌های عضلانی ظریف و یک لایه پیوندی خارجی تشکیل شده است. بافت پوششی مجرای نر - ماده در نواحی خلفی و میانی کمی چین خوردگی پیدا نموده و سلول‌های آن دارای مژه‌های کوتاهی می‌باشد



شکل ۵ - عکس میکروسکوپی از آسینوس در مراحل ابتدایی اسپرماتوژنز و انوسونز NR (neck region)، ناحیه گردن آسینوس از Sa (Sacculus) ناحیه ساکولوکر



در شکل ۴ - نمایش دیاگراماتیک یک آسینوس و ساختمان آن در طی تمایز سلولی :



شکل ۶ - عکس میکروسکوپی از دو آسینوس در مراحل انتهایی اسپرماتوژنز LPO (اوئوسیت کامل رشد یافته oocyte) اسپرم (Sperm) SP؛ انوسونز در حالیکه بخش قدیمی در ناحیه سمنال و زیگول چین خوردگی آن زیادتر شده و مژه‌های سلولهای پوششی بلندتر از قسمتهای خلفی می‌باشد. بنظر می‌رسد چین خوردگیها و مژه‌های این ناحیه از مجرا از برگشتن به سمت عقب اسپرم ها جلوی می‌نمایند (شکل ۷).

(Early Previtellogenic oocyte) EPO تخمک ابتدایی قبل از زرده سازی (سلول فولیکولی) FC؛ (Late Previtellogenic - oocyte) LPO؛ انتهایی قبل از زرده سازی NR (neck region) منطقه گردن (Sertoli cell) S؛ (Sacculus) Sa؛ ساکولوس (Primary Spermatocyte) Sc1؛ اسپرمتوسیت اولیه (Secondary Spermatocyte Sc2؛ اسپرمتوسیت ثانویه (Spermatogonium) Sg؛ اسپرمتوزون (Spermatozoon) Sp؛ اسپرمتوسیت‌های زاینده تمایز نیافته (Vitellogenic Oocyte) Vo؛ اسپرمتوسیت در حال زرده سازی .

مجرای مشترک یا اسپرم - اویداکت از سایر قسمتهای مجرای تولید مثلی پیچیده تر است در ناحیه خلفی ، مجرای

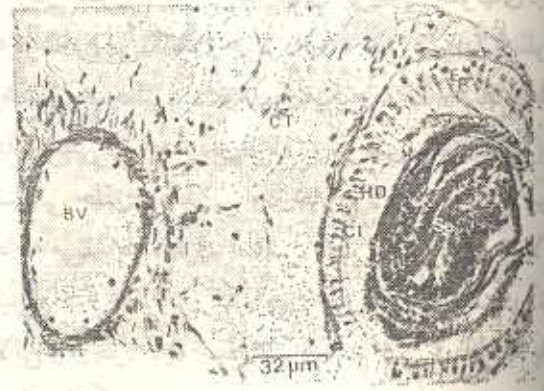مجرای منفردی تبدیل گردیده و دهانه آن به حد قدیمی کانال تناسلی نزدیک مجرای مشترک وصل می‌شود. مجرای تناسلی ماده وسیع‌تر و چین‌خورده‌تر از مجرای تناسلی نر بوده و لایه داخلی آن از سلولهای پوششی مکعبی با مژه‌های کوتاهی پوشیده می‌شود غده ماده نیز از سلولهای فلاسکی شکل تشکیل گردیده که ترشحات آنها به کانال تناسلی ماده می‌ریزد (شکل ۸).

غده آلبرمین غده‌ای بزرگ کشیده با انتهای بسته است. بافت این غده بسیار نرم می‌باشد و پس از ثابت کردن حالت شکننده‌ای را پدید می‌نماید. طول غده ۳۰-۴۰ میلی‌متر و قطر متوسط آن ۱۰-۵ میلی‌متر می‌باشد. این غده توسط بافت پیوندی اطراف خود به مجاری نر-ماده و مشترک اتصال می‌یابد. ساختمان درونی آن لوله‌ای بوده و تعداد متعددی لوله‌های کوچک به مجرای اصلی غده راه می‌یابند که سرانجام مجرای اصلی آن به مجرای مشترک وصل می‌شود. لوله‌های این غده از لایه‌ای از سلولهای غده‌ای هر می شکل بزرگی که بطور شعاعی نسبت به مجرای میانی ترتیب یافته‌اند پوشیده می‌شود سلولهای مذکور ۴۰ میکرون طول دارند و محتوی هسته درشتی در ناحیه تحتانی خود می‌باشند. مجرای آلبرمین در داخل از لایه‌ای بافت پوششی مکعبی یا استوانه‌ای با مژه‌های طویل درست می‌شود که طول سلولهای آن ۱۵-۱۰ میکرون می‌باشد. در زیر بافت پوششی مذکور یک لایه غشاء قاعده‌ای نازک و یک لایه بافت عضلانی حلقوی ضخیم که در خارج توسط بافت پیوندی پوشیده می‌شود وجود دارد.

گاهی در مجرای آلبرمین بعضی حیوانات بالغ دستجاتی از اسپرم دیده می‌شود که در شرایط عادی اسپرم در مجرای مذکور وجود ندارد. غده آلبرمین نقش تولید مواد آلبرمین اطراف تخمکها را بعهده دارد (شکل ۸).

اوبداکت یا مجرای برنده تخمک از قسمت ماده مجرای مشترک شروع شده و به سمت چپ آتریوم بالایی اتصال می‌یابد. این مجرا ۵-۶ میلی طول و ۱-۰/۸ میلی قطر دارد.

مذکور به مجرای نر ماده و غده آلبرمین اتصال دارد و در ناحیه قدیمی به مجرای برنده تخمک و اسپرم تقسیم می‌شود. این مجرا در سراسر طول خود چین‌خورده و بیچ خورده بوده و طولیترین بخش دستگاه تولید مثل را بوجود می‌آورد. مجرای مشترک در حیوانات بالغ دارای ۵۰-۴۰ میلی‌متر طول و ۳-۴ میلی‌متر قطر می‌باشد. این مجرا از نظر تشریحی و بافتی تقریباً از دو مجرای مجزا تشکیل شده اما از نظر فیزیولوژیکی از دو کانال کاملاً مشخص نر و ماده بوجود آمده است. دو غده ضمیمه تحت عنوان غده نر و غده پروستات با کانال نر و یک غده ماده به کانال ماده اتصال دارد. در حیوانات بالغ مجرای تناسلی ماده وسیع‌تر و چین‌خورده‌تر از مجرای نر می‌باشد.



شکل ۷- عکس میکروسکوپی برشی از مجرای نر- ماده  
BV (Genital Artery = Blood Vessel)  
نریان تناسلی؛ CT (Connective Tissue) بافت پیوندی؛  
HD (-hermaphrodite duct) مجرای نر-ماده؛  
SP (Sperm) اسپرم.

کانال تناسلی نر از سلولهای پوششی مژه دار استوانه‌ای شکلی به طول ۴۰ میکرون در سطح درونی خود پوشش شده است. غده تناسلی نر از سلولهای ترشحی فلاسکی شکل درست شده که ترشحات آنها توسط مجاری متعددی به درون حفره تناسلی نر می‌ریزد. غده پروستات غده تناسلی نر را می‌پوشاند و ساختمان آن از نظر بافتی از لوله‌های متعدد و گره‌چکی درست شده که بیکدیگر پیوسته و سرانجام به

داخلی ترین لایه اویداکت توسط لایه ای از سلولهای پوششی مژده دار که چین خوردگی قابل توجهی را نشان میدهد پوشیده شده است. لایه ضخیمی از بافت پیوندی سست لایه پوششی را احاطه نموده و سپس لایه ضخیمی از فیبرهای عضلانی قرار دارد که اطراف آن را نیز لایه نازکی از بافت پیوندی احاطه می نماید (شکل ۸).

مجرای برنده اسپرم یا کانال دفران از بخش فرمجرای مشترك شروع می شود. این مجرا در لوله بلند و باریکی است که ۱۸-۱۶ میلی متر طول و در ناحیه عقبی ۰/۶ میلی متر و در ناحیه جلویی نزدیک اپی فالوس ۰/۹ میلی متر قطر دارد. مجرای مذکور به دور بورساکوپولاتریکس (اسپرماتکا) پیچ خورده و از سطح شکمی اویداکت عبور کرده و به اپی فالوس می پیوندد. در مقطع عرضی مناطق مختلف مجرای برنده اسپرم ۱۰-۸ چین طولی منظم در لایه پوششی دیده می شود که حفره میانی مجرا در مقطع به صورت ستاره ای شکل ملاحظه می شود. سلول های پوششی این مجرا استوانه ای مژده دار و دارای هسته قاعده ای می باشند و طول آنها به ۶ میکرون می رسد. غشاء قاعده ای نازکی در زیر لایه پوششی قرار می گیرد که ضمام آن به میان چین های لایه پوششی ترسعه می یابد. لایه عضلانی ضخیمی غشاء قاعده ای را احاطه می نماید و دور آن را لایه نازکی از بافت پیوندی می پوشاند (شکل ۸).

اپی فالوس عضوی است که مابین مجرای برنده اسپرم و آتریوم بالائی قرار دارد. امروزه اپی فالوس یک عضو جفت گیری شناخته می شود، طول آن ۱۰-۸ میلی متر و قطر آن در ناحیه عقبی ۰/۸ میلی متر و در ناحیه جلویی ۱/۲-۱ میلی متری باشد. این عضو در سمت راست بدن قرار گرفته و در بخش جلویی بورساکوپولاتریکس به آتریوم بالائی راه می یابد. داخلی ترین لایه اپی فالوس از لایه ای سلولهای پوشش استوانه ای مژده دار تشکیل می شود که بطور طولی ۲۰-۱۸ چین خوردگی انگشتی شکل بوجود می آورد. سلولهای پوششی به طول ۶ میکرون بوده و هسته قاعده ای

دارند و ردیفهای لایه های بعدی در اپی فالوس بافت پیوندی نازک لایه عضلانی نسبتاً ضخیم و خارجی ترین لایه پیوندی می باشد (شکل ۸).

آتریوم های بالائی و پائینی - آتریوم ها اعضایی هستند که با اعمال جفت گیری و تخمک گذاری در ارتباط هستند. آتریومها مابین اویداکت، اپی فالوس و بورساکوپولاتریوم بطور شکمی و غده اسفنجی که بطور جانبی به دیواره اتصال دارد قرار گرفته اند. آتریومها در حیوانات با میلی متر طول و ۵ میلی متر قطر دارند. لایه داخلی آتریوم توسط لایه ای از سلولهای پوششی استوانه ای مژده دار بطور نامنظمی خمیدگی و چین خوردگی پیدا نموده و پیوند می شود. سلولهای مذکور ۲۰-۱۰ میکرون طول دارند و در هر دو آتریوم غیر از سلولهای پوششی سلولهای دیگر که ترشحی می باشند وجود دارد. این سلولها از سلولهای پوششی کوچکتر بوده و ۸-۶ میکرون قطر دارند. لایه پوششی را جداره ای از بافت پیوندی سست سپس لایه عضلانی حلقوی و طولی و در خارج لایه ای از بافت پیوندی احاطه می نماید. فرق اساسی مابین آتریومهای بالائی و پائینی وجود حفره بزرگتر و چین خوردگیهای بیشتر در بالائی و وجود لایه عضلانی ضخیم تر در آتریوم می باشد (شکل ۸).

لیگولا - عضو عضلانی است که در آتریوم با انتهای اویداکت اتصال داشته و فضای قابل ملاحظه آتریومها را اشغال می نماید این عضو چین عضلانی است که توسط دیواره آتریومی بوجود می آید. بورساکوپولاتریکس عضوی گلابی شکل است که به سمت راست آتریوم بالائی توسط مجرای ارتباط پیدا می نماید سطح داخلی این عضو توسط لایه پوششی استوانه ای مژده دار که چین خوردگی پیدا کرده مفروش گردیده است. طول سلولهای مذکور ۲۰-۱۸ میکرون می باشد در زیر لایه پوششی لایه ای نازک پیوندی و سپس فیبرهای عضلانی پراکنده دیده

خارجی ترین لایه در این عضو بافت پیوندی می باشد مجرای این عضو دارای لایه پیوندی ضخیم و فیبرهای عضلانی زیاد می باشد (شکل ۸).

غده اسفنجی مابین دیواره بدن و منفذ تناسلی از یک سو و آتریوم پائینی از سری دیگر قرار دارد. این غده از سلولهای گلابی شکل که توسط مجاری باریکی به حفره میانی باز می شوند درست شده است، سلولهای مذکور محتوی واکوئولهای بزرگی می باشند و مابین سلولهای غده اسفنجی رشته‌هایی از تارهای عضلانی که به دیواره بدن و عضلات مربوط به آن اتصال دارند وجود دارد (شکل ۸).

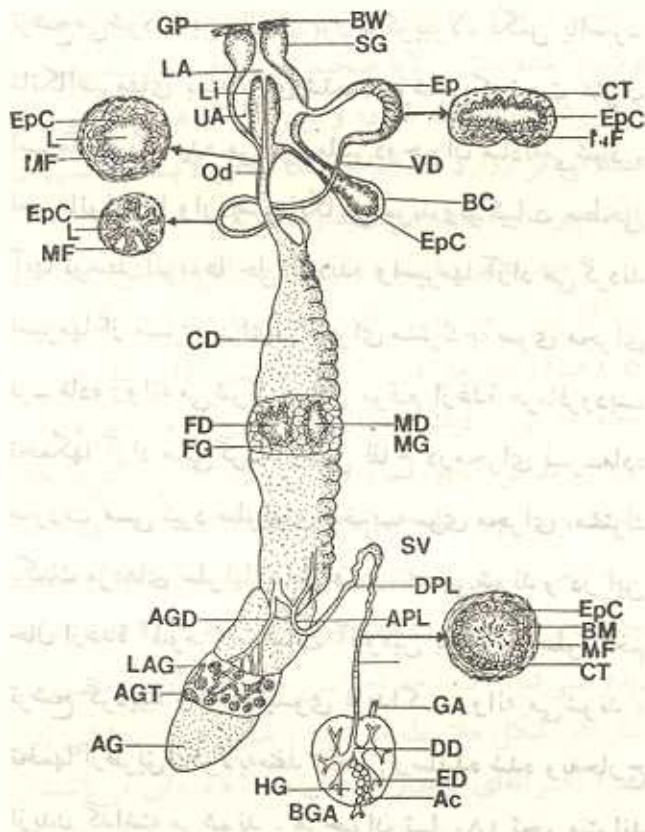
منفذ تناسلی درست راست و جانبی دیواره بدن مابین چین‌های حاشیه‌ای پا و منفذ تنفسی قرار دارد. این منفذ بدون استفاده از عدسی قابل مشاهده نمی باشد و با استثنای مواقع جفت‌گیری و تخم‌گذاری همیشه بسته است (شکل ۸).

#### بیولوژی تولیدمثل در *Arion nater*

همانطور که در صفحات قبل اشاره شد این نرم‌تن نوعی نرم‌ماده یا هرما فرودیت است. جفت‌گیری در آنها متقابل و در نتیجه لقاح نیز متقابل می باشد و در هیچ موردی حالت خودلقاحی در این جانور مشاهده نشده است اما در گونه‌های متعدد دیگری از این جانوران خودلقاحی حتی تا ۱۲ نسل دیده شده است. جفت‌گیری در *Ario natr* توأم با یک سری حرکات چرخشی شروع می شود و دو حیوان ترشحات موکوسی ناحیه دمی خود را که از غده دمی ترشح می شود می بلعند و اصولاً وجود این ترشحات علامت بلوغ حیوان می باشد بمحض اینکه جفت‌گیری آغاز گردید حرکات چرخشی قطع شده و آتریومهای دو حیوان بسوی یکدیگر حالت نغوظ پیدا کرده و مواد

موکوسی فراوانی در محل اتصال آتریومها ترشح می شود در این حال از بورساکوپولاتریکس یا اسپرماتکا اسپرمهای بسته بندی شده در پوششی که تحت عنوان اسپرماتوفور نامیده می شود مابین دو حیوان مبادله می شود. اسپرماتوفورها وارد اسپرماتکا می شوند و ترکیبات سطحی آنها توسط آنزیمها حل گردیده و اسپرمها آزاد می گردند اسپرمها از مسیر مجرای نر مجرای مشترک به سوی مجرای نر ماده روانه می شوند در این موقع از غده هرما فرودیت تخمکها آزاد می گردند و عمل لقاح در مجرای نر ماده صورت می گیرد سلولهای تخم به سوی مجرای مشترک بکامک مژه‌های سلولهای اطراف رانده می شوند و در این حال از غده آلبومن ترکیبات آلبومین به دور هر سلول تخم ترشح گردیده و تخمها بسوی اویداکت روانه می شوند. تخمها از طریق لیگولا به منفذ تناسلی رسانیده شده و به خارج از بدن گذاشته می شوند. هر حیوان تا ۱۵۰ تخم میتواند بگذارد و گاهی نیز تعداد معدودی تخم گذاشته می شود. حیوان تخمها را در زیر خاک گذاشته و روی آنها را می پوشاند. معمولاً جفت‌گیری در اواخر تابستان و اوایل پائیز صورت می گیرد و پس از تخم‌گذاری غالب حیوانات می میرند زیرا اغلب عمر یکسازه دارند. تخمها در اوایل بهار پس از طی مراحل جنینی شکفته شده و لیسک یا حلزون بی صدف جوان زندگی آزاد خود را آغاز می نماید. و تا فصل تابستان نمو خود را کامل نموده و در پایان این فصل به مرحله بلوغ جنسی می رسد. این سیکل جنسی سالیانه تابع درجه حرارت فصول مختلف و رطوبت می باشد.

غده آبرمین (albumen gland) AGT ;  
 لوله های غده آبرمین (albumen gland of the loop) APL ;  
 خمیدگی رأسی (genital artery) BGA ;  
 انشعابات شریان تناسلی :  
 غده (basement membrane) BM ;  
 دیواره بدن (body wall) BW ;  
 بورس (bursa Copulatrix) BC ;  
 مجرای مشترک (Common auct) CD ;  
 بافت پیوسته (Connective Tissue) CT ;  
 مجرای نر - ماده (hemaphrodite ductules) HD ;  
 مجرای نر - ماده (DPL) ;  
 خمیدگی انتهائی یا خلفی (epiphallus) EP ;  
 سلولهای پوششی (epiphallus) EP ;  
 مجاری افراش (eferent ducts) FD ;  
 مجرای ماده (female gland) FG ;  
 منفذ تناسلی (genital-pore) GP ;  
 غده نر (herma aphrodite gland) ;  
 حفره میانی (lower atrium) LA ;  
 لیگولا (Ligula) Li ;  
 حفره میانی غده آبرمین (albumen gland) ;  
 مجرای نر (male duct) MD ;  
 غده نر (male gland) MG ;  
 مجرای نر (oviduct) OD ;  
 غده اسفنجی (gland vesicle) SV ;  
 سمینالوزیکول (upper atrium) UA ;  
 مجرای دفران (Vas dferens) VD



شکل ۸- دیاگرام هیستو آناتومی کامل دستگاه تناسلی که به کمک میکروسکوپهای تشریح و میکروسکپ معمولی کشیده شده است . مقاطع بافتی اعضای مختلف دستگاه تناسلی بطور مجزا در کنار هر کدام نشان داده شده است .

AG (acinus) آسینوس ;  
 AG (albumen gland) آبرمین ;  
 AGD (albumen gland duct) مجرای آبرمین ;



## Reference

- Ancel, P. 1902. Histogenes et structure de la gonade hermaphrodite d'Helix pomatia. Archives de Biologie, Paris, 19, 385-52.
- Balley, T.G. 1970. Studies on organ cultures of slug reproductive tracts. Ph.D. thesis, University of Wales.
- Gottfried, H. & Dorfman, R. I. 1970. On the optic tentacle-gonadal axis in the control of male phase ovotestis in the slug Ariolimax californicus. General Comparative Endocrinology, 15, 101-19.
- Laviolette, P. 1950. Différentiation des gametes et cycle de la glande hermaphrodite chez Arion rufus L. Compte rendu des Sciences hebdomadaires de la Societe de Biologie de Paris, 144, 134.
- Luchtel, D. 1972. Gonadal development and sex determination in pulmonate molluscs. I. Arion circumscriptus. Zeitschrift fur Zellforschung und mikroskopische Anatomie, 130, 279-301.
- Lüsis, O. 1960. Postembryonic changes in the reproductive system of the slug Arion ater rufus L. Proceedings of the Zoological Society of London. 137, 433-68.
- Fabst, H. 1914. Entwicklung des Genitalapparates von Arion empiricorum Fer. Zoologische Jahrbucher (Anatomie), 38, 465-508.
- Parivar, K. 1978. A histological survey of gonadal development in Arion ater L. (Mollusca, Pulmonata). Journal of Molluscan Studies, 44, 250-64.
- Parivar, K. 1980a. Effects of testosterone hormone on the gametogenesis of the hermaphrodite gland of Arion ater L. (mollusca, Pulmonata) Journal of Scientific Agriculture, Jundi Shapur University, Iran, No. 7, 44 -52.
- Parivar, K. 1980b. Differentiation of Sertoli cells and post-reproductive epithelial cells in the hermaphrodite gland of Arion ater L. (Mollusca, Pulmonata). Journal of Molluscan Studies, 46, 139-47.
- Parivar, K. 1981. Spermatogenesis and sperm dimorphism in land slug Arion ater L. (Pulmonata, Mollusca). Zeitschrift fur mikroskopisch-anatomische Forschung, 95, 81-92.
- Parivar, K. 1982. Organ culture studies on cell differentiation in the hermaphrodite gland of Arion ater (Mollusca, Pulmonata), Journal of molluscan Studies, 48, 355-361.
- Richter, E. 1935. Der Bau der Zwitterdrüse und die Entstehung der Geschlechtszellen bei Agriolimax agrestis. Zeitschrift fur Naturforschung, 69, 507-44.
- Runham, N. W. & Laryea, A. A. 1968. Studies on the maturation of the reproductive system of Agriolimax reticulatus (Pulmonata, Limacidae), Malacologia. I. 93-108.

A STUDY ON THE HISTOANATOMY OF THE REPRODUCTIVE SYSTEM IN LAND SLUG  
ARION ATER L. ( PULMONATA , GASTROPODA , MOLLUSCA )

K. PARIVAR

Department of Biology, University for Teacher Education ,  
 Tehran., Iran

ABSTRACT

Histoanatomical studies of all parts of the reproductive system of Arion ater L. has been investigated. Reproductive organs of the animal from posterior towards anterior part has been studied in detail both from anatomical and histological points of view as follows : hermaphrodite gland ; hermaphrodite duct ; albumen gland ; common duct ( spermoviduct ) ; spermiduct ( vas deferens ) ; oviduct ; epiphallus ; bursa copulatrix ; atria ; ligula ; spongy gland ; genital pore .

Several acini has been observed in the hermaphrodite gland ; and from the neck region of them , sperm, ova and their nutritive cells are differentiated.

In this work the mechanism of cross sexual copulation and the biology of reproduction of this slug has been discussed briefly .

\*\*\*\*\*