

بررسی تأثیر بیماری مولتیپل اسکلروزیس (MS) بر اسپرماتوزن و هورمون‌های جنسی رت‌های نر نژاد ویستار (Wistar)

مهناز آذر نیا: دانشگاه تربیت معلم

محمدعلی خلیلی: مرکز تحقیقات درمانی و ناباروری یزد

پروین رستمی، محمدرضا خادم‌الحسینی: دانشگاه تربیت معلم

چکیده

مولتیپل اسکلروزیس (MS) نوعی بیماری سیستم عصبی مرکزی است که در آن میلین رشته‌های عصبی تخریب می‌شود. الگوی آزمایشگاهی این بیماری، انسفالومیلیت آلرژیک تجربی (EAE) است که می‌توان با تزریق مواد شیمیایی نظیر اتیدیوم بروماید ایجاد کرد. در مردان مبتلا به بیماری MS، کاهش میل جنسی و ناتوانی جنسی دیده می‌شود که می‌تواند پتانسیل باروری را تحت الشعاع قرار دهد. به منظور بررسی تأثیر بیماری MS بر سلول‌های اسپرماتوزنی و هورمون‌های جنسی، تعداد ۳۶ سر رت نژاد ویستار (۵ هفته‌ای) در سه گروه: کنترل، شم و آزمایشی تقسیم شدند؛ بر حیوانات گروه کنترل عمل جراحی انجام نگرفت، ولی به رت‌های گروه شم ($n=2$) مقدار ۲۰ میکرولیتر از حلال سالیین به داخل C.S.F در ناحیه مخچه بصل النخاعی^۱ تزریق شد. به حیوانات گروه آزمایشی مقدار ۲۰ میکرولیتر از محلول اتیدیوم بروماید (۱۵ میلی‌گرم اتیدیوم بروماید در یک میلی‌لیتر سالیین) تزریق گردید. یک هفته بعد، دو سر رت از هر گروه، به طور تصادفی، برای بررسی ساختار بافتی بخش سفید ساقه مغز (pons) تشریح شدند، بقیه حیوانات نیز بعد از پایان دوره کامل اسپرماتوزن، تشریح، خون‌گیری (برای تجزیه و تحلیل میزان LH، FSH و هورمون تستوسترون)، تهیه اسپرم از ناحیه اپیدیدیم (برای بررسی پارامترهای اسپرم) و همچنین تهیه نمونه بافتی از بیضه (برای بررسی میکروسکوپی سلول‌های اسپرماتوزنیک) انجام گرفت. نتایج نشان داد که درصد تحرک پیش‌رونده اسپرم در ناحیه اپیدیدیم، از حد $2/16 \pm 74/4$ در گروه کنترل به $1/40 \pm 60/61$ در گروه آزمایشی کاهش معنی‌داری ($P < 0/001$) یافته است. تعداد سلول‌های گرد ناحیه اپیدیدیم از حد $0/97 \pm 0/73$ در گروه کنترل بمیزان $0/254 \pm 1/15$ افزایش معنی‌داری ($P < 0/001$) داشت. همچنین، درصد اسپرم‌های طبیعی گروه آزمایشی نسبت به گروه کنترل کاهش معنی‌داری را نشان داد ($p < 2$). تعداد سلول‌های اسپرماتوگونی نوع A و B، اسپرماتوسیت اولیه و اسپرماتید گروه آزمایشی در مقایسه با گروه‌های شم و کنترل کاهش یافته ولی از نظر آماری معنی‌دار نبوده است. اما تعداد اسپرم‌ها و سلول‌های لایدیگ گروه آزمایشی به طور

کلمات کلیدی: اتیدیوم بروماید، مولتیپل اسکلروزیس، میلین زدایی، اسپرماتوزن، انسفالومیلیت آلرژیک آزمایشی (EAE)

۱- cerebellomedullary cistern

معنی‌داری ($P < 0/05$) نسبت به گروه کنترل کاهش یافته بود. همچنین، کاهش میزان LH و هورمون تستوسترون و افزایش میزان FSH در گروه آزمایشی نسبت به گروه‌های کنترل و شم مشاهده شد. به طور کلی، نتایج نشان می‌دهند که بیماری MS در رت نژاد ویستار اختلال در ویژگی‌های سلول‌های اسپر ماتوژنی، تحرک اسپرم و میزان هورمون‌های جنسی ایجاد می‌کند که ممکن است پتانسیل باروری را در حیوان آزمایشگاهی تحت تأثیر قرار دهد.

مقدمه

متأسفانه در قرن حاضر، بیماری‌هایی بروز نموده که علت و روش درمان آن‌ها دقیقاً مشخص نشده است؛ یکی از این بیماری‌ها که جوامع بشری را درگیر کرده است، مولتیپل اسکلروزیس، یا به اصطلاح بیماری MS است. این بیماری شایع که ناتوانی عصبی در بین جوانان ایجاد می‌کند، به دنبال نوعی اختلال در نقش حفاظتی میلین پیرامون اعصاب ایجاد می‌شود. ابتدا، غلاف میلین تخریب شده و سپس، سلول‌های تولیدکننده آن (الیگودندروسیت‌ها) در مراحل بعدی، آسیب می‌بینند [۱]. با آمار به دست آمده از انجمن MS ایران، حدود ۲/۵ میلیون نفر در دنیا و حدود بیست هزار نفر در ایران به این بیماری مبتلا هستند. این بیماری در اروپای شرقی بیش‌تر دیده می‌شود. بالاترین میزان ابتلا به این بیماری در مناطقی است که از خط استوا دور و دارای آب و هوای مناطق معتدل است [۲].

گرچه مکانیسم‌های بروز MS شناسایی نشده است، ولی اعتقاد اکثر پژوهش‌گران آن است که اساس ایمونوپاتولوژیک دارد و عوامل ژنتیکی و محیطی نیز در آن مؤثرند [۳]. به نظر می‌رسد در بیماری MS، شکست سد خونی- مغزی در سطح مولکولی رخ می‌دهد هر چند در سطح مورفولوژیک قابل شناسایی نیست [۴]. سلول‌های T و اکنش‌گر^۱ ویژهای (خود و اکنشی) علیه تعدادی از آنتی‌ژن‌های سیستم عصبی مرکزی فعال شده، با عبور از سد خونی- مغزی میلین رشته‌های عصبی را از بین می‌برند [۵].

شیوع این بیماری در زنان تقریباً دو برابر مردان است؛ بررسی‌ها نشان داده‌اند که استروژن‌ها تحریک‌کننده سیستم ایمنی هستند و پاسخ‌های ایمنی را تشدید و تقویت می‌کنند، در حالی که آندروژن‌ها مهارکننده هستند [۶]. از سوی دیگر، بیماری MS باعث کاهش میزان هورمون تستوسترون سرم خون می‌شود [۷]، همچنین ضعف جنسی و عدم انزال اسپرم ایجاد می‌کند [۸].

برای فهم بهتر تأثیرات این بیماری بر اندام‌ها، از مدل‌های آزمایشگاهی^۲ استفاده می‌شود؛ در واقع، با تحریک سیستم ایمنی (به وسیله آنتی‌ژن‌ها یا مواد شیمیایی ویژه نظیر اتیدیوم بروماید)، بیماری خودایمنی شبیه MS در حیوانات می‌توان ایجاد کرد [۹]. در این تحقیق، تأثیر بیماری MS بر دستگاه تولید مثل رت نژاد ویستار بررسی

۱-autoreactive T cells

۲-experimental allergic encephalomyelitis (EAE)

گردید تا در صورت تأثیر کاهنده و اثر منفی بر فرآیند اسپرماتوژنز، مقدمه‌ای برای بررسی‌ها و تحقیقات آینده در زمینه فیزیولوژی تولید مثل و سنتز داروی مناسب برای افزایش پتانسیل باروری در بیماران MS باشد.

مواد و روش‌ها

ایتیدیوم بروماید به صورت پودر قرمز رنگ از شرکت Merck تهیه و از سالین به عنوان حلال استفاده شد. موش‌های نر ۵ هفته‌ای نژاد ویستار (20 ± 150 g) از موسسه تحقیقاتی واکسن و سرم‌سازی رازی خریداری و در اتاق پرورش حیوانات تحت شرایط استاندارد (۱۲ ساعت روشنایی و ۱۲ ساعت تاریکی و درجه حرارت 21 ± 2 درجه سانتی‌گراد) در قفس‌های مخصوص نگهداری شدند. آب و غذا به صورت قرص^۱ به مقدار کافی در تمام اوقات در اختیار حیوانات قرار داشت.

روش انجام آزمایش

۳۶ سررت به سه گروه ۱۲ تایی کنترل، شم^۲، گروه آزمایشی تقسیم شدند.

گروه کنترل: شرایط نگهداری مشابه گروه‌های آزمایشی و شم بوده، با این تفاوت که تحت تزریقی قرار نگرفت.

گروه شم: به این گروه تن‌ها ۲۰ میکرولیتر، سالین به عنوان حلال ایتیدیوم بروماید با استفاده از سرنگ هامیلتون به cerebellomedullary fluid ناحیه مخچه بصل النخاعی^۳ (C.S.F) تزریق گردید.

گروه آزمایشی: به حیوانات این گروه ۲۰ میکرولیتر محلول ایتیدیوم بروماید تزریق شد [۹]. یک هفته پس از تزریق ماده به طور تصادفی دو سررت از هر گروه انتخاب و تشریح شدند؛ پس از خارج کردن مغز مقاطع بافتی از بخش سفید ساقه مغز (pons) تهیه گردید و مورفولوژی بافت عصبی و تشخیص نواحی میلین‌زدایی شده (با استفاده از رنگ آمیزی سولوکروم سیانین) در گروه آزمایشی در مقایسه با گروه‌های شم و کنترل (شکل ۱)، مورد بررسی قرار گرفت. سپس، بعد از طی حدود ۳۵ روز، تمام موش‌ها با کلروفورم بیهوش شدند و خون آن‌ها در لوله‌های تمیز، برای تهیه سرم و در نهایت، اندازه‌گیری هورمون‌های تستوسترون، LH و FSH جمع‌آوری شد؛ سپس، شکم حیوانات باز شده، اندام‌های تولید مثلی (بیضه‌ها و اپیدیدیم) خارج گردید تا درصد تحرک و مورفولوژی اسپرم تعیین گردد. انت‌های اپیدیدیم نیز خارج و در سرم فیزیولوژی با دمای ۳۷ درجه سانتی‌گراد قرار داده شد. پس از قطعه قطعه کردن و خروج اسپرم‌ها، یک قطره از محلول حاصل روی لام معمولی قرار داده، و تعداد اسپرم‌های متحرک (حرکت پیش‌رونده)، درجا و بی‌تحرک در زیر میکروسکوپ به طور تقریبی تخمین زده شد و درصد آن‌ها تعیین، و سپس میانگین محاسبه گردید. همچنین، برای بررسی مورفولوژی اسپرم،

۱-pellet

۲-sham

۳-cerebellomedullary cistern

۴- round cells

یک قطره از محلول فوق با یک قطره محلول گیمسا روی لام قرار داده شد (گیمسا تحرک اسپرم‌ها را از بین می‌برد) و در زیر میکروسکوپ به طور تصادفی ۱۰۰ عدد اسپرم از ابتدا تا انتهای لام شمارش و درصد اسپرم‌های طبیعی تعیین و میانگین آن‌ها محاسبه شد، در نهایت، میزان تحرک و مورفولوژی اسپرم‌های گروه‌های آزمایشی و شم با گروه کنترل مقایسه شد. همچنین، در لام‌های مورد نظر به تعدادی سلول‌های گرد که احتمالاً پیش‌ساز اسپرم هستند برخورد شد. تعداد آن‌ها شمارش و میانگین آن‌ها محاسبه شد. در نهایت، تعداد سلول‌های گرد گروه آزمایشی با گروه‌های شم و کنترل مقایسه شد. برای بررسی ساختار بافتی بیضه و بررسی سلول‌های اسپر ماتوژنیک برش عرضی (۴ میکرون) تهیه و پس از رنگ آمیزی به روش H&E، تغییرات بافت‌شناسی بیضه میکروسکوپی بررسی شد (شکل ۲).

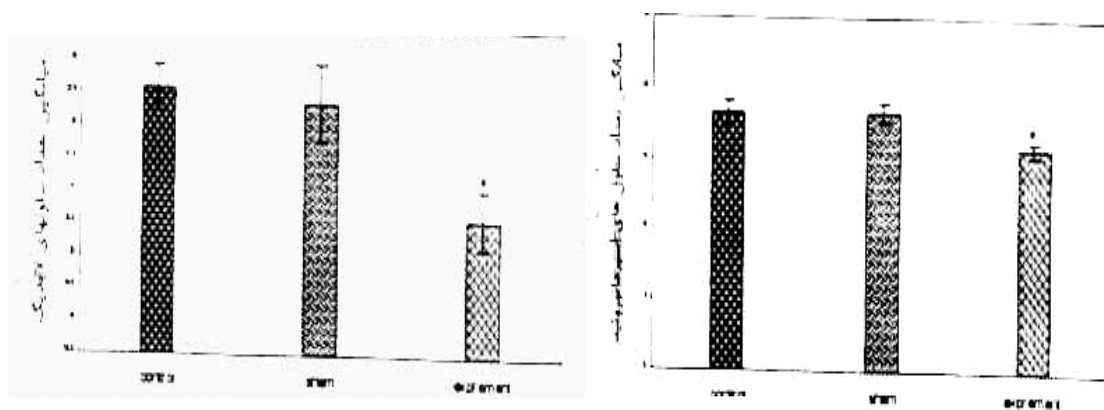
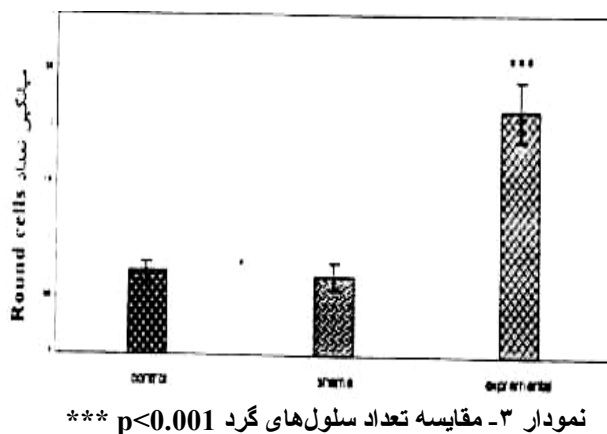
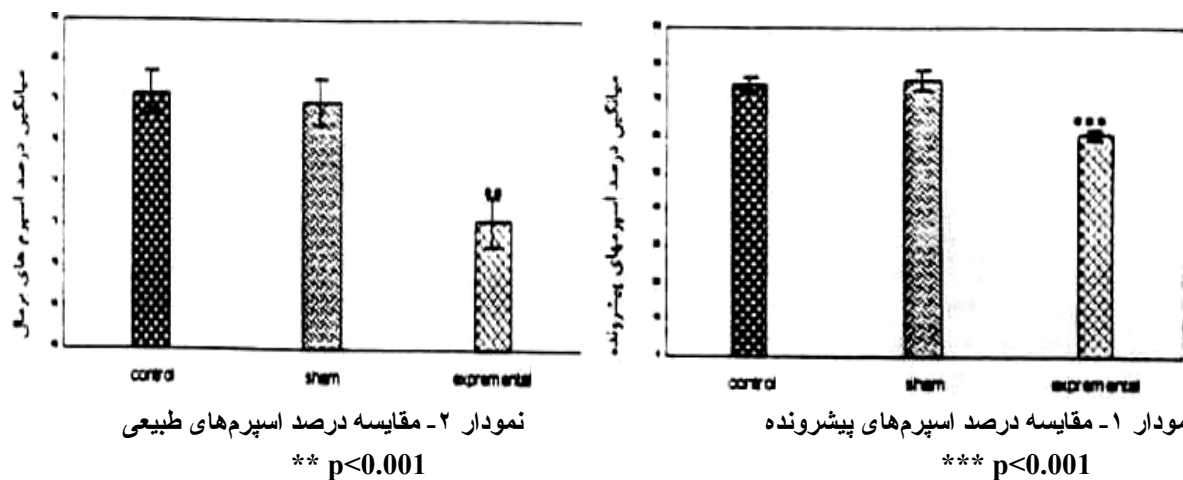
تجزیه و تحلیل آماری

با استفاده از آزمون مقایسه میانگین‌ها، انحراف معیار، آنالیز واریانس یک‌عاملی و دوعاملی، نتایج به دست آمده از گروه‌های آزمایشی، شم و کنترل مقایسه شدند. برای تهیه هیستوگرام، از نرم‌افزار Excel استفاده گردید. معنی‌دار بودن تفاوت بین گروه‌ها ($p < 0.001$, $p < 0.01$, $p < 0.05$) به ترتیب به صورت سه ستاره، دو ستاره و یک ستاره مشخص شد.

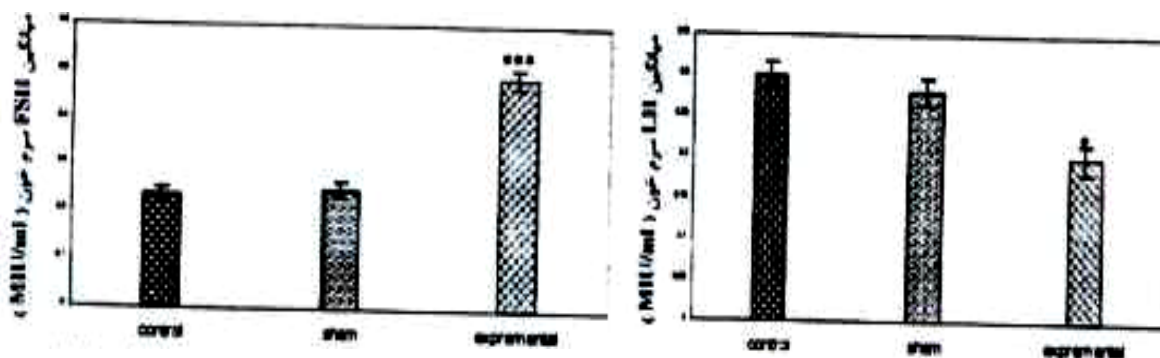
نتایج

بررسی‌های انجام شده بر ناحیه اپیدیدیم نشان می‌دهد که درصد تحرک پیش‌رونده اسپرم در گروه آزمایشی نسبت به گروه‌های شم و کنترل کاهش معنی‌داری ($p < 0.001$) یافته است (نمودار ۱). همچنین، درصد اسپرم‌های طبیعی گروه آزمایشی نسبت به گروه‌های شم و کنترل کاهش معنی‌داری ($p < 0.001$) نشان می‌دهد (نمودار ۲) و تعداد سلول‌های گرد در مایع اسپرمی ناحیه اپیدیدیم گروه آزمایشی نسبت به گروه‌های شم و کنترل، افزایش معنی‌داری ($p < 0.001$) یافته است (نمودار ۳).



در بررسی مقاطع بافتی بیضه، تعداد اسپر ماتوگونی نوع A، اسپر ماتوگونی نوع B، اسپر ماتوسیت اولیه، اسپر ماتید، اسپرم، سلول سرتولی و سلول لیدینگ مورد بررسی قرار گرفتند و نتایج حاصل از بررسی گروه‌های کنترل، شم و آزمایشی نشان دادند که تعداد اسپر ماتوگونی‌های نوع A، نوع B، اسپر ماتید و سلول‌های سرتولی نسبت به گروه‌های شم و کنترل کاهش یافته ولی از نظر آماری معنی‌دار نیستند؛ در حالی که تعداد اسپرم‌ها و سلول‌های لیدینگ گروه آزمایشی، با توجه به کاهش نسبت به گروه‌های شم و کنترل، از نظر آماری معنی‌دار $p < 0.05$ هستند (نمودارهای ۴ و ۵). همچنین، در برخی از نمونه‌های گروه آزمایشی، پیش‌سازهای اسپرمی (اسپر ماتوسیت اولیه، اسپر ماتید) در مرکز لوله‌های اسپرم ساز مشاهده شد (شکل ۲).



بررسی نتایج آنالیز هورمونی نشان دهنده کاهش معنی دار در غلظت هورمون تستوسترون و LH در گروه آزمایشی نسبت به گروه های شم و کنترل است. همچنین، نتایج نشان می دهد که غلظت FSH سرم خون گروه آزمایشی از افزایش معنی داری نسبت به گروه های شم و کنترل برخوردار است (نمودارهای ۶، ۷ و ۸).

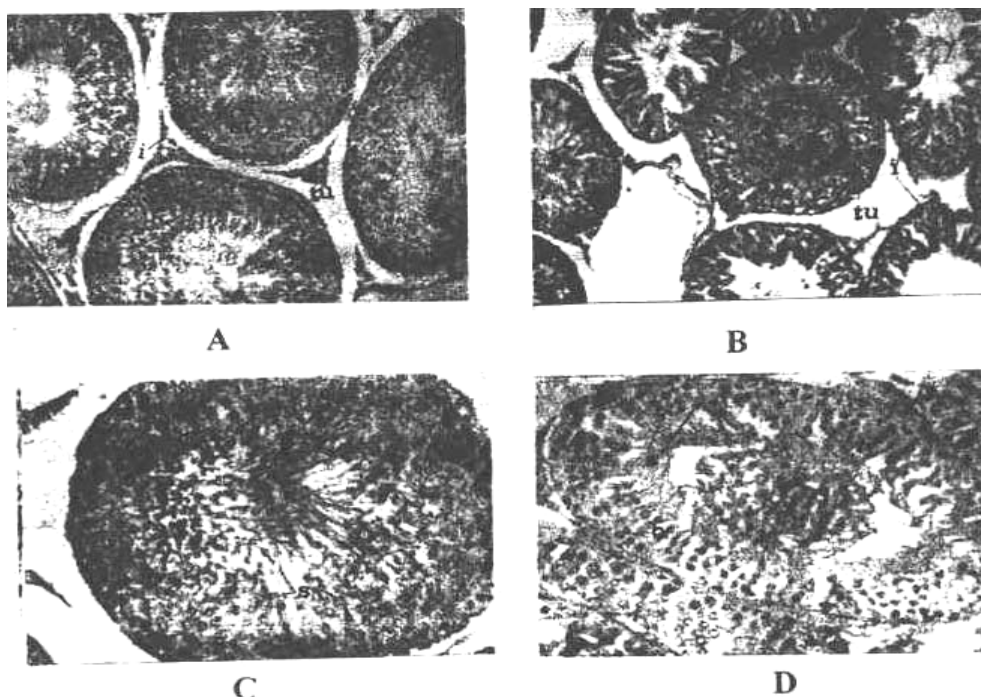


نمودار ۶- مقایسه غلظت LH سرم خون $p < 0.05$ *** نمودار ۷- مقایسه غلظت FSH سرم خون $p < 0.001$ ***



شکل ۱- فتومیکروگراف برشی از بخش سفید پونس که با روش سولو کروم سیانین رنگ آمیزی شده است (بزرگنمایی $\times 200$)

A- برشی از ماده سفید پونس گروه کنترل: به رشته‌های میلین طبیعی توجه شود (فلش)
 B- برشی از ماده سفید پونس گروه آزمایشی: به هم‌ریختگی بافتی همراه با شکستگی رشته‌های میلین (فلش) دیده می‌شود، به مناطق واکونله و میلین‌زدایی شده که به صورت نواحی بی‌رنگ و خالی از میلین قابل مشاهده است (\times) توجه شود



شکل ۲- فتومیکروگراف برش عرضی بیضه (بزرگنمایی $\times 200$)

s: اسپرم sp: اسپرمتید ps: اسپرمتوسیت اولیه l: لیدیک ut: بافت بینابینی st: لوله اسپرم ساز
A- برشی از بافت بیضه سالم با فرآیند اسپرمتوزن طبیعی
B- برشی از بافت بیضه گروه آزمایشی که فشردگی و عدم نظم و انسجام لوله‌های اسپرم‌ساز و بافت بینابینی را نشان می‌دهد
C- برشی از لوله اسپرم‌ساز گروه کنترل (بزرگنمایی $\times 400$)
D- برشی از لوله اسپرم‌ساز گروه آزمایشی که تجمع سلول‌های پیش‌ساز اسپرمی در مرکز (A) و همچنین کاهش محسوس تعداد اسپرم‌ها را نشان می‌دهد

بحث

در این تحقیق، برای ایجاد بیماری EAE (الگوی آزمایشگاهی بیماری MS)، از اتیدیوم بروماید استفاده شده است. ۲۰ میکرولیتر از محلول یاد شده منجر به ایجاد این بیماری در رت‌های سالم گردید که با بررسی‌های "لوین و ریونودز"^۱ (۱۹۹۹) مطابقت دارد. بنا بر این، اتیدیوم بروماید سبب از بین بردن میلین در سیستم عصبی مرکزی می‌شود که این اثر با استفاده از رنگ‌آمیزی اختصاصی میلین به صورت فضاهای خالی از میلین، واکوئوله شدن نامنظم همراه با شکستگی رشته‌های میلین قابل مشاهده است. فتومیکروگراف تهیه شده از CNS تایید کننده این نتایج است [۹]. در مورد تأثیر بیماری MS تا کنون بررسی‌های زیادی بر اپیدیدیم صورت نگرفته است، ولی نتایج حاصل از بررسی میزان تحرک اسپرم‌ها و درصد اسپرم‌های طبیعی ناحیه اپیدیدیم نشان می‌دهد که این پارامترها در رت‌های گروه آزمایشی (MS) نسبت به گروه‌های کنترل و شم کاهش معنی‌داری یافته

^۱-Levine and Reynolds

است $p < 0.001$ که احتمالاً می‌توان این اختلال را به تغییرات نورولوژیکی (نظیر میلین زدایی در رشته‌های پیش عقده‌های اعصاب سمپاتیک) مربوط دانست. با توجه به این‌که اسپرم‌ها در اپیدیدیم قدرت تحرک می‌یابند و رسیدگی اسپرم در اپیدیدیم با ترشح گلیکوپروتئین‌های خاص ایجاد شده از سلول‌های اپیتلیالی، تحت تأثیر تحریکات عصبی صورت می‌گیرد، می‌توان نتیجه گرفت که تغییرات نورولوژیک (به ویژه سیستم سمپاتیک) با تأثیر بر سلول‌های اپیتلیال اپیدیدیم باعث کاهش تحرک اسپرم‌ها و همچنین کاهش درصد اسپرم‌های طبیعی گشته است. نقش هورمون‌های جنسی (به ویژه تستوسترون) نیز در این زمینه بسیار مهم است [۱۱]. این یافته‌ها با نتایج بیلوپس^۱ (۱۹۹۰) و هرسک^۲ (۱۹۹۴)، که با قطع اعصاب مجاری تناسلی (از طریق قطع شبکه مزانتیری تحتانی) فعالیت اسپرم‌ها را در اپیدیدیم رت بررسی کردند، مطابقت دارد [۱۲]، [۱۶].

همچنین، تجزیه و تحلیل نتایج آماری نشان می‌دهد که تعداد سلول‌های گرد گروه آزمایشی در مقایسه با گروه‌های کنترل و شم، افزایش معنی‌داری یافته است $p < 0.001$ که احتمالاً ناشی از اختلال در عملکرد سلول‌های سرتولی است که موجب شده سلول‌های پیش‌ساز اسپرم به داخل لوله‌های اسپرم‌ساز آزاد و سپس به ناحیه اپیدیدیم راه یابند. همچنین وجود عناصر اسپرمی نابالغ فراوان می‌تواند نتیجه آسیب به بیضه و اپیدیدیم باشد [۱۳].

نتایج حاصل از بررسی تعداد سلول‌های سرتولی نشان می‌دهد که در هیچ یک از گروه‌های آزمایشی تفاوت معنی‌داری در تعداد سلول‌های سرتولی نسبت به یکدیگر مشاهده نمی‌شود. اما به دلیل آزاد شدن سلول‌های اسپر ماتورنیک (نظیر اسپر ماتوسیت اولیه و اسپر ماتید) به مجرای لوله‌های اسپرم‌ساز، در برخی از نمونه‌های آزمایشی به نظر می‌رسد که عوامل عصبی احتمالاً عملکرد سلول‌های سرتولی را کنترل می‌نمایند. بنا بر این اختلال در پالس‌های عصبی ممکن است منجر به نقص در کارایی سلول‌های سرتولی در ارتباط با اتصال سلولی شده باشد. در نتیجه اسپر ماتیدهای معیوب ممکن است اختلالات اسپرمی را طی اسپر ماتورنر به وجود آورند و تغییرات در پارامترهایی نظیر مورفولوژی، تحرک و یا تعداد را باعث شوند [۱۴].

نتایج حاصل از بررسی تعداد اسپرم‌ها نشان می‌دهد که تعداد این سلول‌ها در گروه آزمایشی در مقایسه با گروه‌های کنترل و شم کاهش یافته که از نظر آماری معنی‌دار است $p < 0.001$. علت این کاهش ناشی از آزاد شدن اسپر ماتیدها به مرکز لوله‌های اسپرم‌ساز است که منجر به کاهش اسپرم‌ها می‌گردد. با توجه به این‌که سلول‌های اسپر ماتید تقسیم نمی‌شوند و فقط تمایز می‌یابند، کاهش غلظت هورمون تستوسترون سبب کاهش ظرفیت بیضه برای حفظ و تولید اسپر ماتیدهای پیشرفته می‌شود، در نتیجه اسپرم‌های لوله‌های اسپرم‌ساز کاهش می‌یابند [۱۵].

نمودار ۲ نشان می‌دهد که کاهش تعداد سلول‌های پایه معنی‌دار نیست و می‌توان نتیجه گرفت که بیماری MS سلول‌های پایه و زایا را هدف قرار نداده است.

-Billups

-Hirsch

آنالیزهای هورمونی نشان دهنده کاهش معنی‌دار در غلظت هورمون تستوسترون $p < 0.001$ و LH سرم خون $p < 0.05$ گروه آزمایشی نسبت به گروه‌های کنترل و شم است. بررسی‌های جراد^۱ و همکاران (۲۰۰۱) نشان داد که پروستاگلندین D_2 محرکی قوی برای ترشح LH است و با کاهش آن، میزان ترشح LH نیز کاهش می‌یابد. همچنین الیگودندروسیت‌ها و شبکه کوروئیدی ماده‌ای به نام بتاتریس پروتئین^۲ (نقش آنزیمی دارد) سنتز می‌کنند، این ماده قادر است پروستاگلندین H_2 را به D_2 تبدیل کند. با از بین رفتن الیگودندروسیت‌ها در بیماری MS، از میزان پروستاگلندین D_2 در مغز و مایع مغزی نخاعی کاسته شده و منجر به کاهش ترشح LH می‌شود [۱۶]. کاهش LH با تأثیر بر سلول‌های بینابینی بیضه (لایدیگ) موجب کاهش میزان تستوسترون می‌شود. نتایج آنالیزهای هورمونی نشان می‌دهد که غلظت FSH گروه آزمایشی افزایش معنی‌داری نسبت به گروه‌های شم و کنترل داشته است $p < 0.05$ ، که احتمالاً ناشی از کاهش اینهیپین آزاد شده از سلول‌های سرتولی است که موجب عدم مهار ترشح FSH شده است [۱۶]. به هر حال، بررسی علت افزایش معنی‌دار غلظت FSH در این آزمایش نیازمند تحقیقات بیشتر است، به طور کلی نتایج تحقیق حاضر نشان داد که ایجاد بیماری MS در رت موجب اختلال در ویژگی‌های سلول‌های اسپرماتوژنیک، تحرک اسپرم و میزان هورمون‌های جنسی می‌شود که ممکن است پتانسیل باروری را تحت تأثیر قرار دهد.

منابع

1. J.R. Miller Multiple Sclerosis. In: Rowland L.P., Merritts Neurology. Tenth ed., Lippincott Williams and Wilkins. Philadelphia., 133 (2000) 773-779.
2. T.G. Murrell, L.S. Harbig And I.C. Robinson, A review of the etiology of multiple sclerosis: an ecological approach. Ann. Hum. Biol., 158 (2)(1991) 95-112.
3. R. Martin, H.F. Mcfarland And D.E. Mcfarlin Immunological aspect of demyelinationy disease. Ann. Rev. immunol., 10(1-2)(1992) 153-187
4. EP. Richardson And Herbert Pathology of multiple sclerosis: some new developments. Clin. Neuroscience, 2 (1994) 253-257.
5. P. Stinissen, J. Raus and J. Zhany Autoimmune pathogenesis of multiple sclerosis: role of autoreactive T lymphocyte and new immunotherapeutic strategies. Crit Rev. Immunol., 17 (1997).33-75.
6. F. Tanriverdi, L.F.G. Silveria, G.S. Maccoll and P.M.G. Bouloux The hypothalamic-pituitary-gonadal axis: immune function and autoimmunity. Journal of Endocrinology, 176 (2003) 293-304.

7. S.C. Foster, C. Daniels, D.N. Bourdette And B.F.Jr. Bebo Dysregulation of the hypothalamic- pituitary- gonadal axis in experimental autoimmune encephalomyelitis and multiple sclerosis. *J Neuroimmunol*, 140 (1-2) (2003)78-87.
8. M.A. Witt, J.E. Grantmyre Ejaculatory failure. *World j urol.*, 11(2)(1993) 89-95.
9. M. Levine Joel., and Reynolds Richard Activation and proliferation of endogenous oligodendrocyte precursor cells during ethidium bromide-induced demyelination. *Experimental Neurology*.160 (1999) 333-347.
10. C.M. Greco, R.J. Hagermon, F. Tassone, A.E. Chudley, M.R.D. Bigio, S. Jacquemont, M. Leehey and P.J. Hagermon Neuronal intranuclear inclusions in a new cerebellar tremor/ ataxia syndrom among fragile X carriers. *Brain*, 125(2002) 1760-1771.
11. D.A. Adamopoulos, S. Nicopoulou, kapollan, P. Vassi Lopoulos, and M. Karamer tzanis Endocrine Effects of testosterone undecanoate as a supplementary treatment to menopausal gonadotropins of tamoxifen citrate in idiopathic oligozoo spermia. *Fertil steril*, 64 (1995) 818-24.
12. K.L. Billups, S.L. Tilman, and T.S. Chang, Reduction of epididymal sperm motility after ablation of the inferior mesentric plexus in the rat-fertility steririty, 53(6)(1990) 1076-1082.
13. I.H. Hirsch, j. Sedor, D. Kulp, P.J. Mccue, and W.E. Staas Objective assessment of spermatogenesis in men with functional and anatomic obstruction of the genital tract. *International Journal of anatomy*, 17(1994) 290-340.
14. I. Perlash, D.E. Martin, H. Warner and D.C. Collins Reproductive biology of paraplegics: results of semen collection, testicular biopsy and serum hormones, *J., urol.*, 134(1985)284-275.
15. R.Z. Barry, R. Santli, caleb A.A. and L.E. Larry Maintenance of advanced spermatogenic cell in the adult Rat. Testis quantitative relationship to testosterone concentration within the testis *endocrinology*, 124(6) (1989) 3034-3049.
16. M. Gerald and M.D. Hochwald, Cerebrospinal fluid proteins and auto Immune demyelinating diseases. Department of neurology and physiology and neuroscience of New York university(2001).